



# SOCIETA' ITALIANA DI ENDODONZIA

---

COMMISSIONE ACCETTAZIONE SOCI



# CASI ESEMPIO PER DIVENTARE SOCI ATTIVI



MARIO MANCINI  
PESARO (PU)



FRANCO ONGARO  
TRIESTE (TS)



ANDREA POLESE  
ARENZANO (GE)



GIANCARLO PONGIONE  
NAPOLI (NA)



MAURO RIGOLONE  
VERCELLI (VC)

COMMISSIONE ACCETTAZIONE SOCI



# CASO CLINICO 1

Terapia endodontica ortograda  
documentata con radiografie endorali

COMMISSIONE

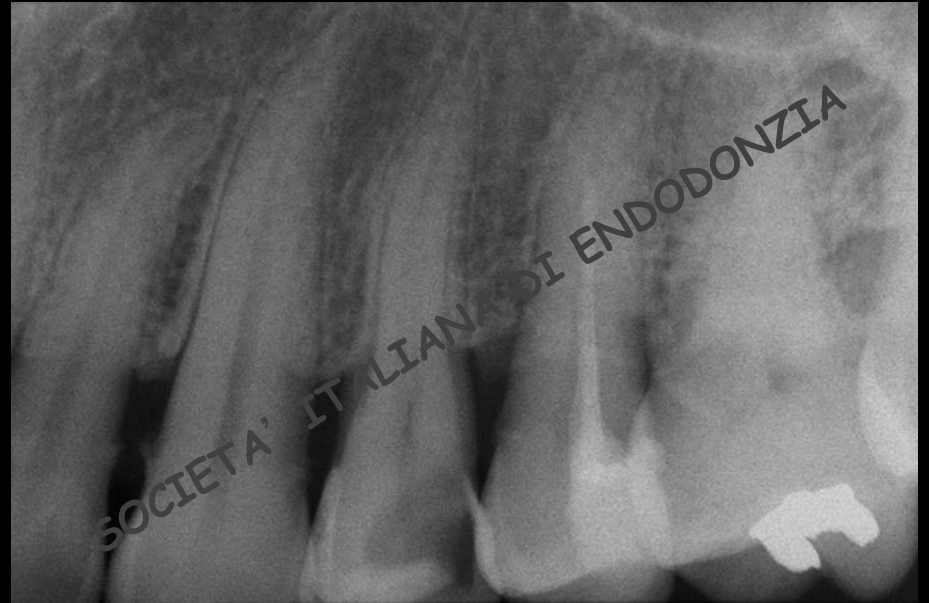ACCETTAZIONE

SOCI



# CASO 1

- ELEMENTO DENTARIO: 2.4
- DIAGNOSI: pulpite
- LESIONE OSTEOLITICA: assente
- TERAPIA: ortograda



**RADIOGRAFIA PRE-OPERATORIA**

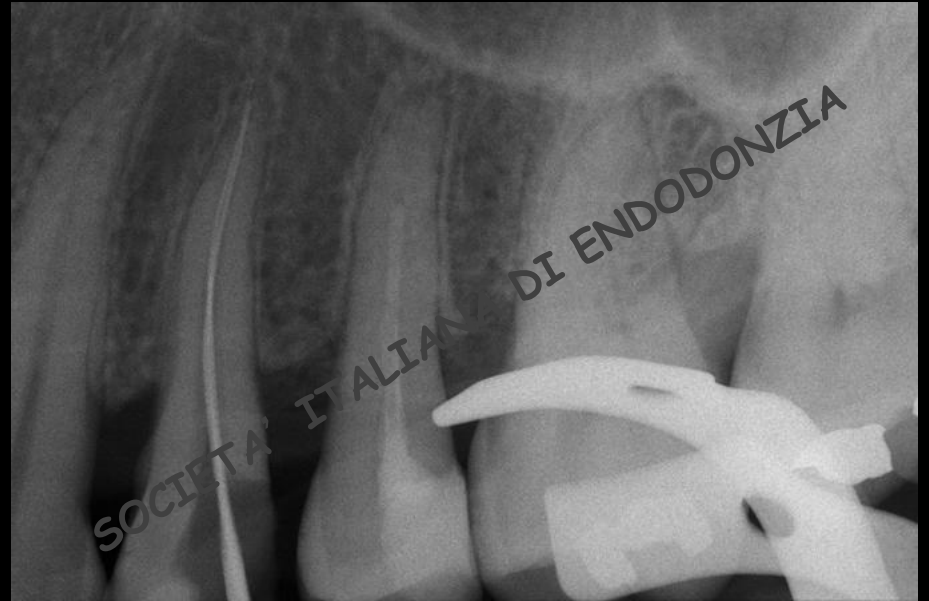
COMMISSIONE

ACCETTAZIONE

SOCI



# CASO 1



**RADIOGRAFIA INTRA-OPERATORIA**

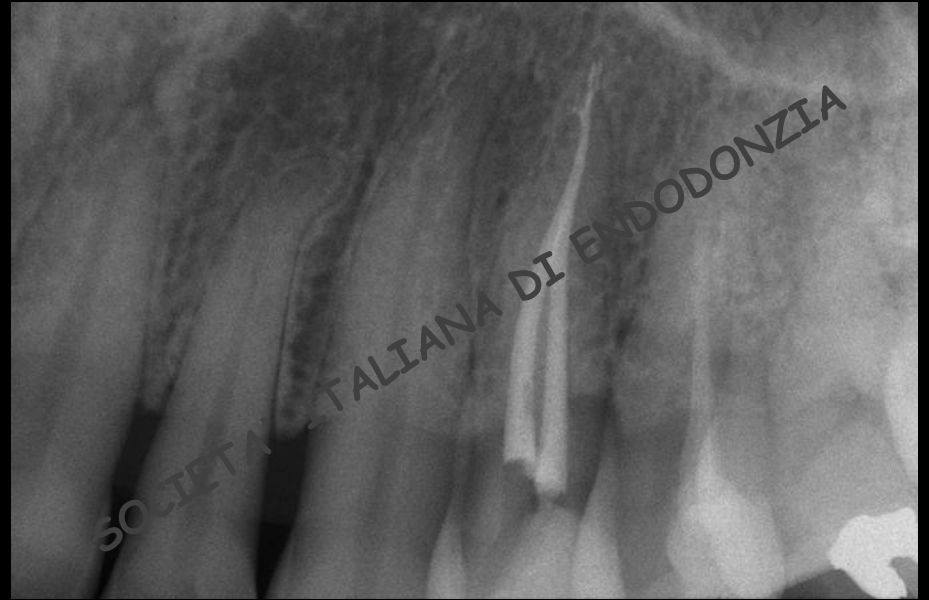COMMISSIONE

ACCETTAZIONE

SOCI



# CASO 1



**RADIOGRAFIA POST-OPERATORIA**

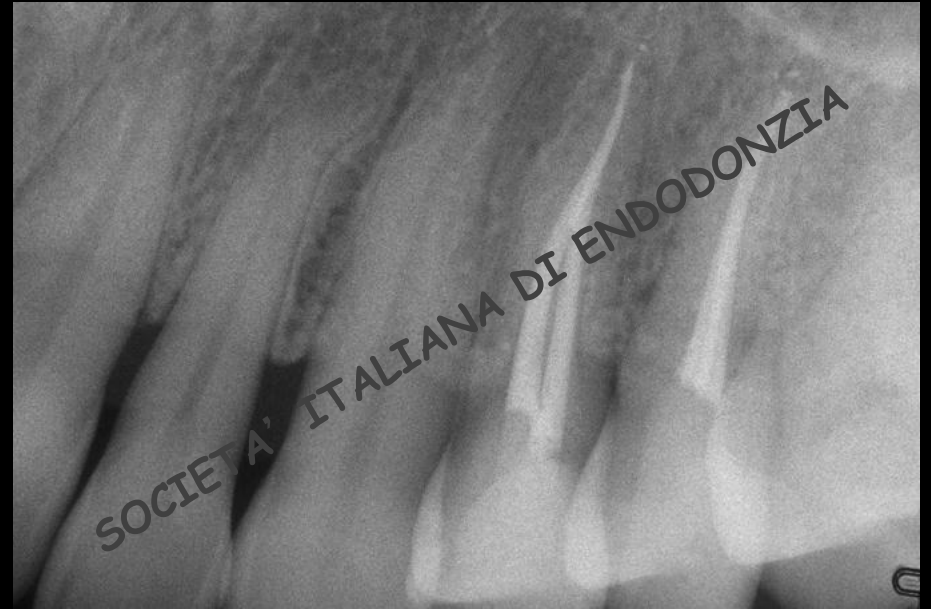COMMISSIONE

ACCETTAZIONE

SOCI



# CASO 1



**RADIOGRAFIA A 2 ANNI**

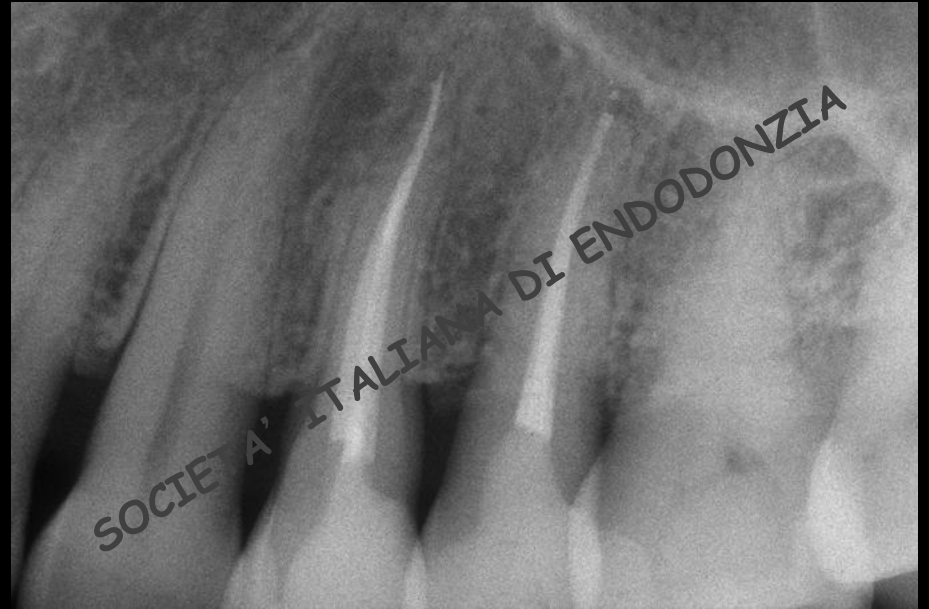COMMISSIONE

ACCETTAZIONE

SOCI



# CASO 1



**RADIOGRAFIA A 4 ANNI**

COMMISSIONE

ACCETTAZIONE

SOCI





# CASO CLINICO 2

Terapia endodontica ortograda con lesione periradicolare evidente nella radiografia pre-operatoria, documentata con radiografie endorali

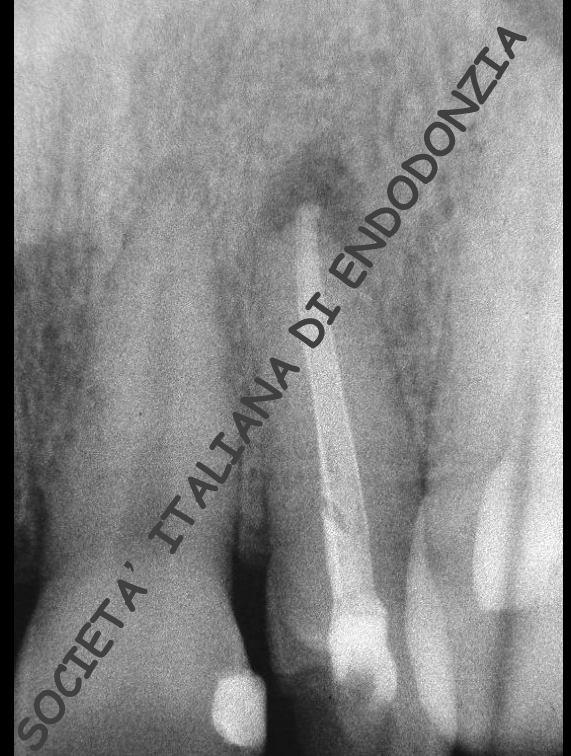

# CASO 2

- ELEMENTO DENTARIO: 2.2
- DIAGNOSI: parodontite periapicale
- LESIONE OSTEOLITICA: presente
- TERAPIA: ritrattamento per via ortograda

**RADIOGRAFIA PRE-OPERATORIA**

COMMISSIONE ACCETTAZIONE SOCI

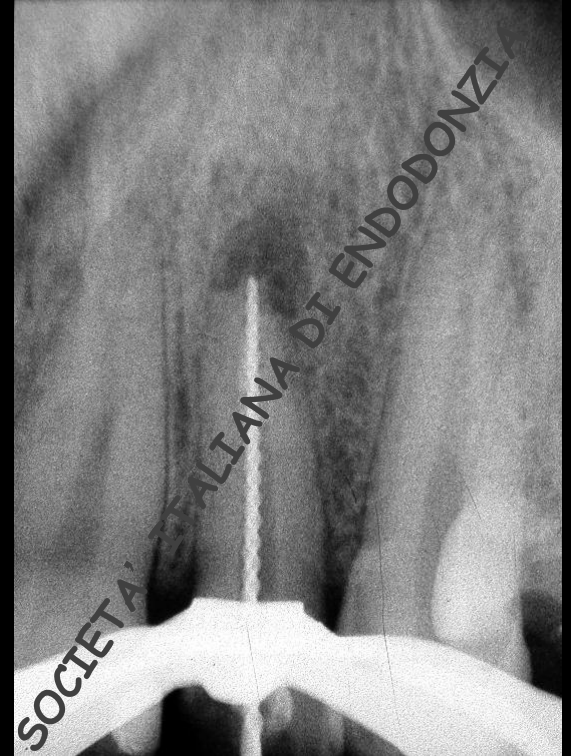



# CASO 2

**RADIOGRAFIA INTRA-OPERATORIA**

COMMISSIONE ACCETTAZIONE SOCI

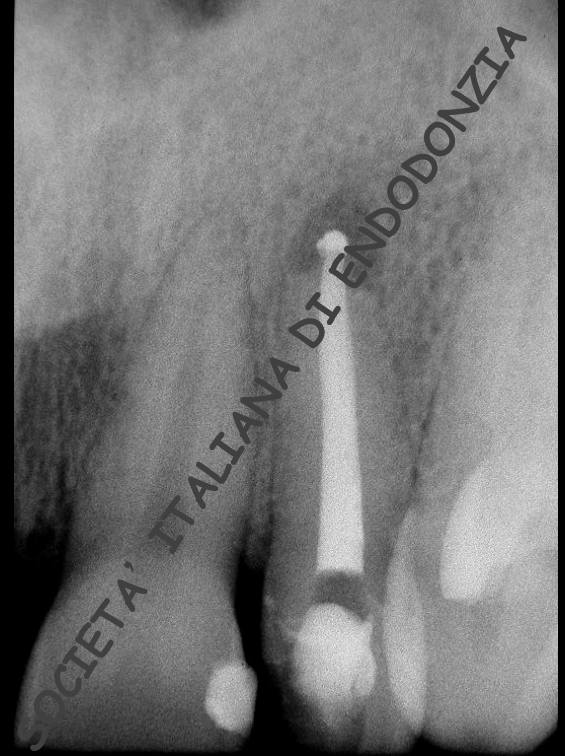



# CASO 2

**RADIOGRAFIA POST-OPERATORIA**

COMMISSIONE ACCETTAZIONE SOCI

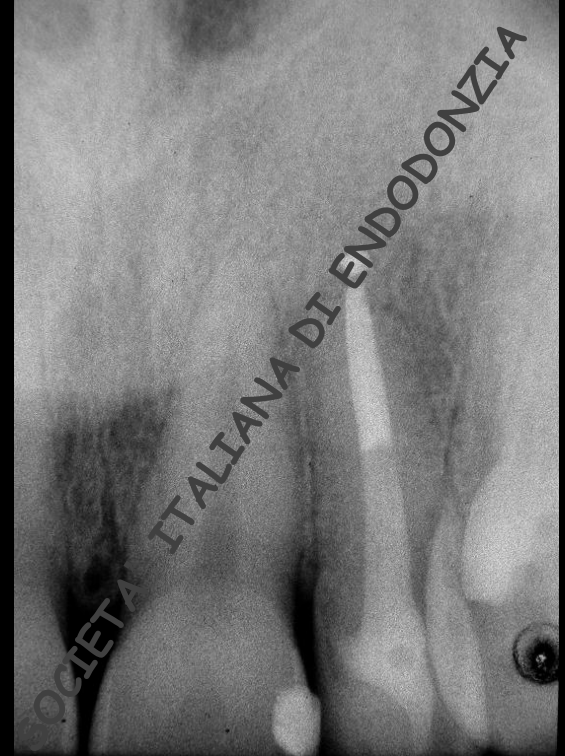




# CASO 2

**RADIOGRAFIA A 2 ANNI**

COMMISSIONE ACCETTAZIONE SOCI

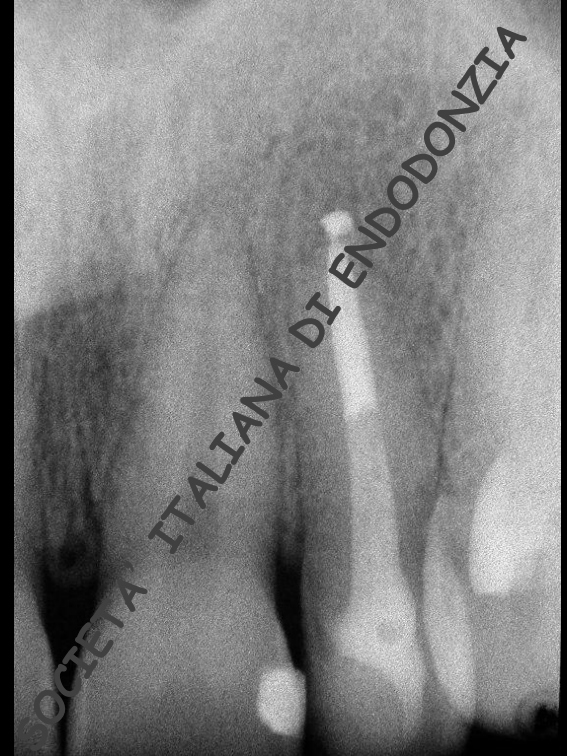




# CASO 2

**RADIOGRAFIA A 4 ANNI**

COMMISSIONE ACCETTAZIONE SOCI





# CASO CLINICO 3

Ritrattamento ortogrado complesso  
documentato con radiografie endorali

COMMISSIONE

ACCETTAZIONE

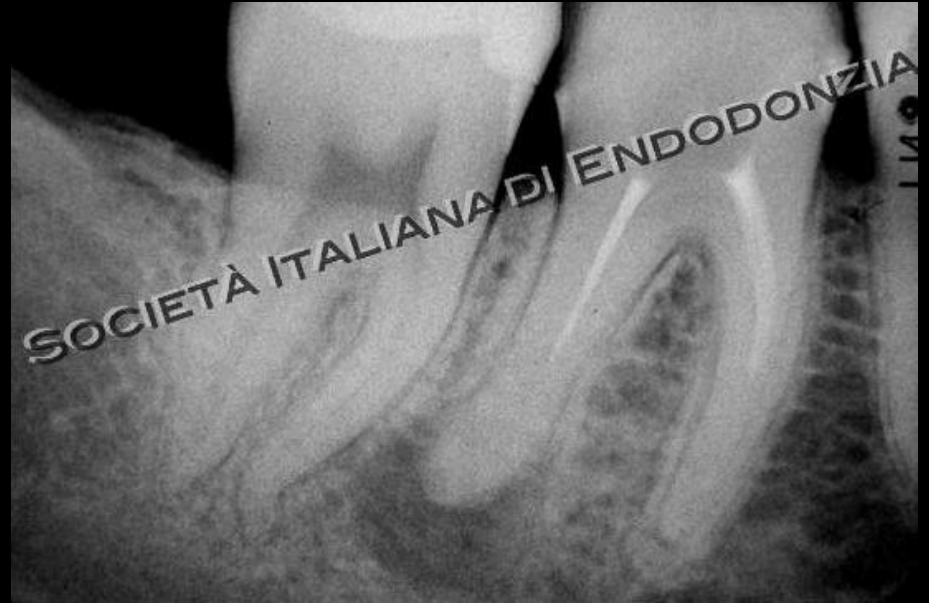SOCI





# CASO 3

- ELEMENTO DENTARIO: 4.6
- DIAGNOSI: parodontite periapicale
- LESIONE OSTEOLITICA: presente
- TERAPIA: ritrattamento per via ortograda in presenza di anatomia complessa (4 canali)

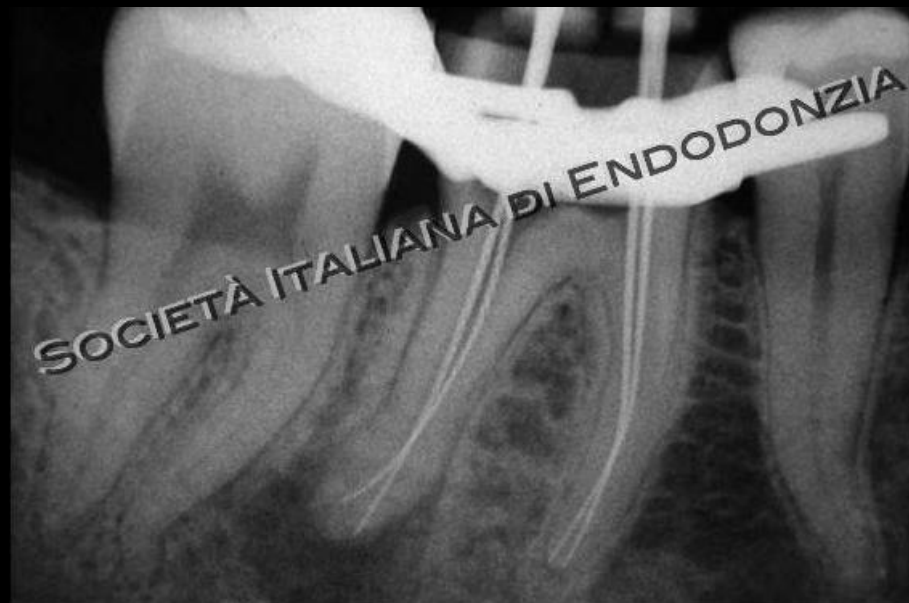

**RADIOGRAFIA PRE-OPERATORIA**





# CASO 3



**RADIOGRAFIA INTRA-OPERATORIA**

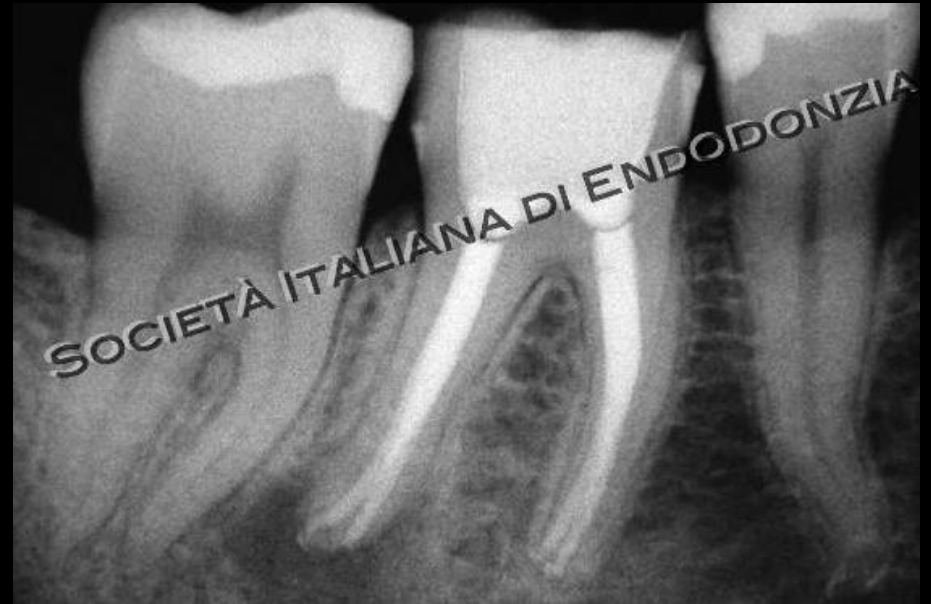COMMISSIONE

ACCETTAZIONE

SOCI



# CASO 3



**RADIOGRAFIA POST-OPERATORIA**

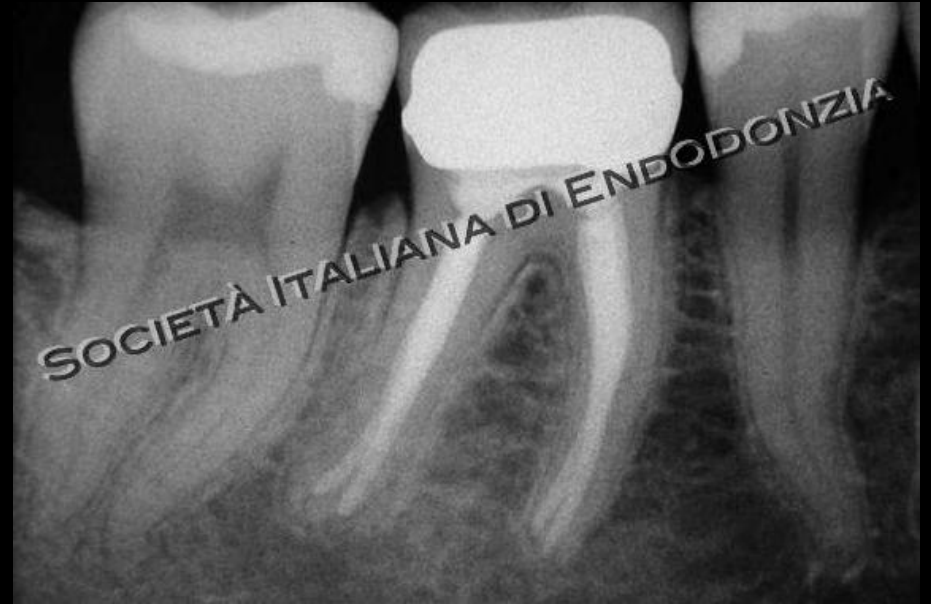COMMISSIONE

ACCETTAZIONE

SOCI



# CASO 3



**RADIOGRAFIA A 2 ANNI**

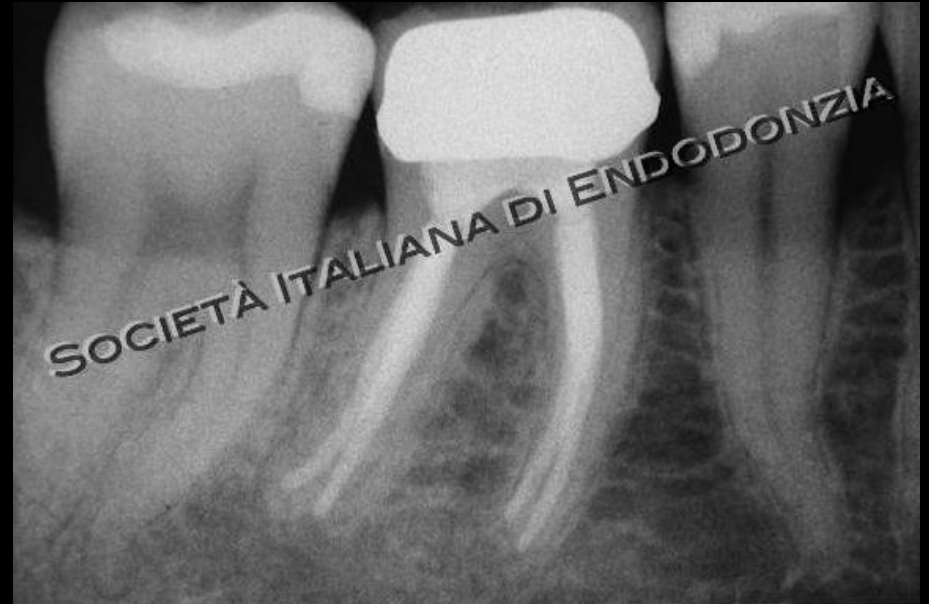COMMISSIONE

ACCETTAZIONE

SOCI



# CASO 3



RADIOGRAFIA A 4 ANNI

COMMISSIONE

ACCETTAZIONE

SOCI



# CASO CLINICO 4

Terapia endodontica ortograde di molare  
documentata con radiografie endorali

COMMISSIONE

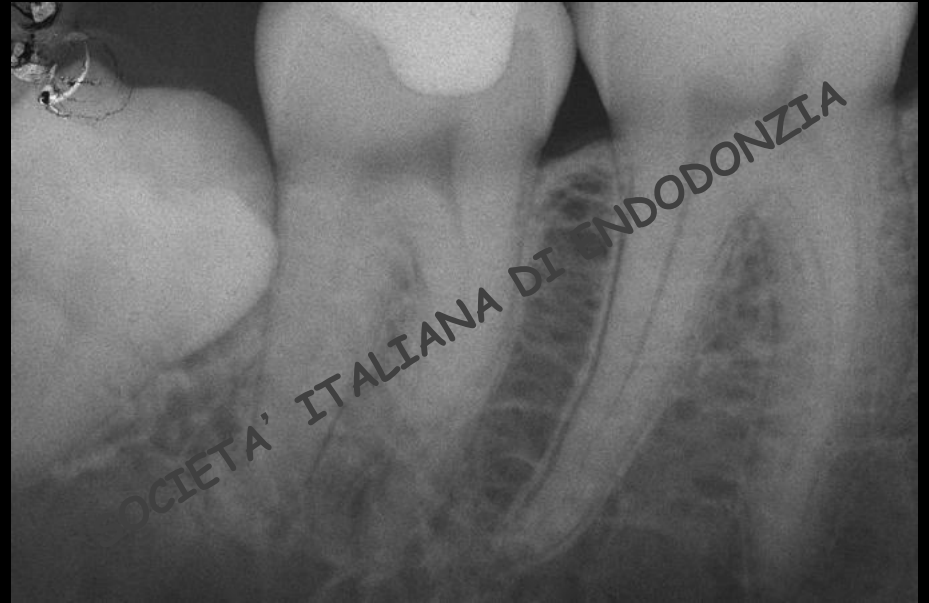ACCETTAZIONE

SOCI



# CASO 4

- ELEMENTO DENTARIO: 4.7
- DIAGNOSI: pulpite
- LESIONE OSTEOLITICA: assente
- TERAPIA: ortograda



**RADIOGRAFIA PRE-OPERATORIA**

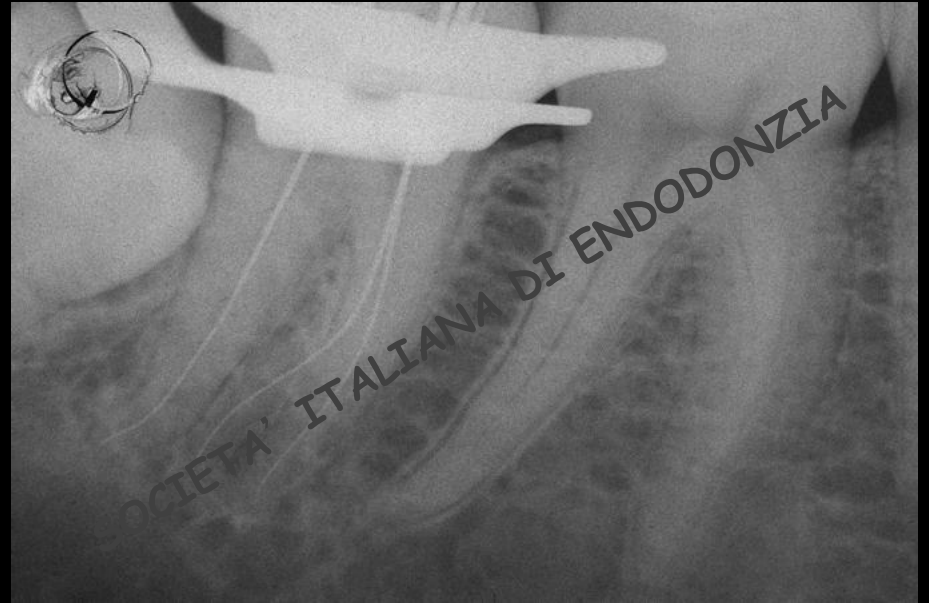
COMMISSIONE

ACCETTAZIONE

SOCI



# CASO 4



**RADIOGRAFIA INTRA-OPERATORIA**

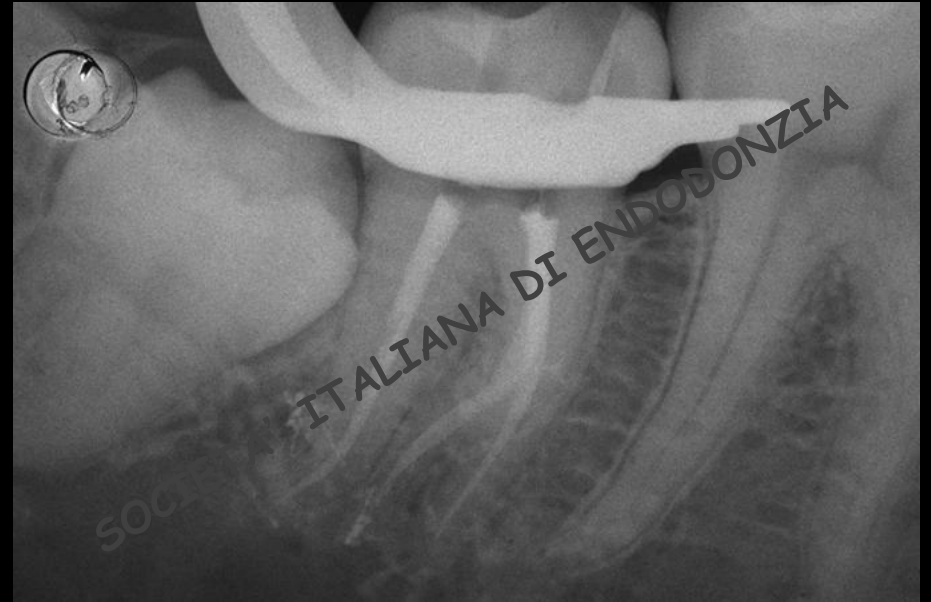COMMISSIONE

ACCETTAZIONE

SOCI



# CASO 4



**RADIOGRAFIA POST-OPERATORIA**

COMMISSIONE

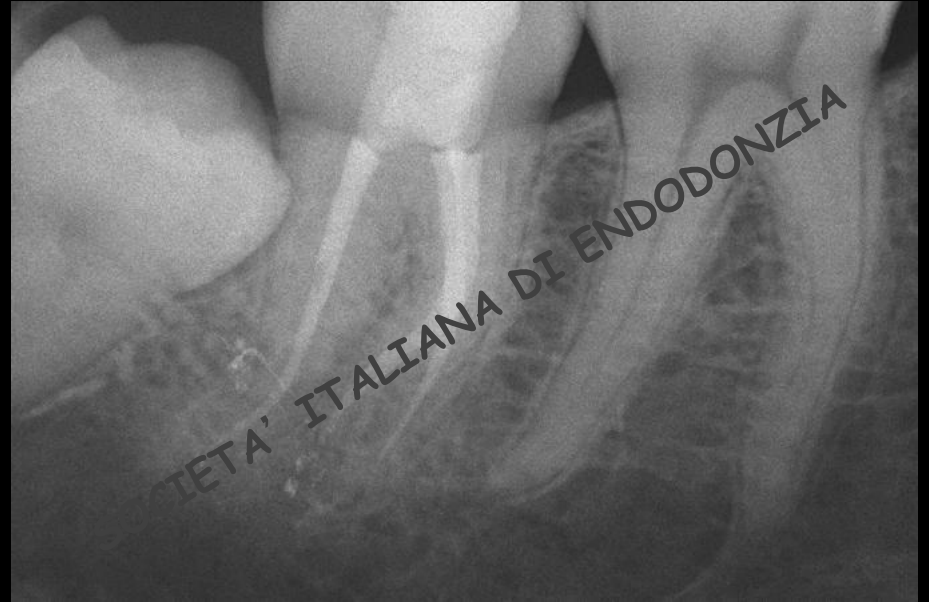ACCETTAZIONE

SOCI





# CASO 4



**RADIOGRAFIA A 2 ANNI**

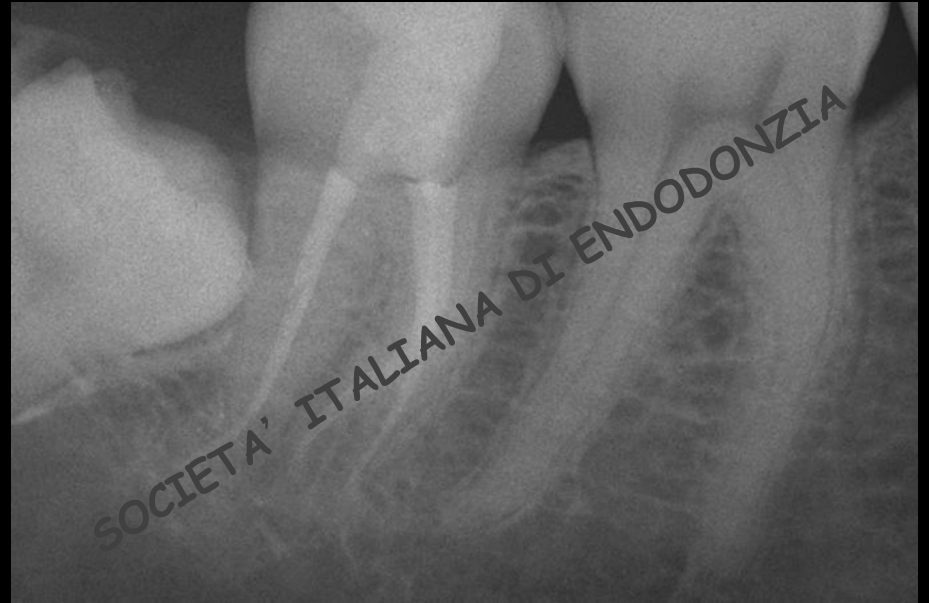COMMISSIONE

ACCETTAZIONE

SOCI



# CASO 4



**RADIOGRAFIA A 8 ANNI**

COMMISSIONE

ACCETTAZIONE

SOCI



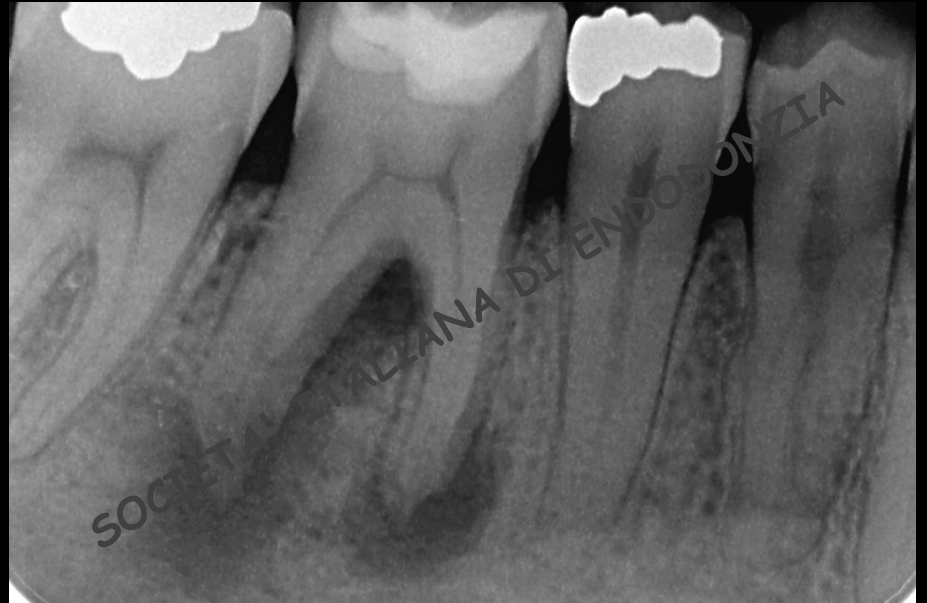# CASO CLINICO 5

Terapia endodontica ortograde di molare pluriradicolato con lesione periradicolare evidente nella radiografia pre-operatoria documentata con radiografie endorali



# CASO 5

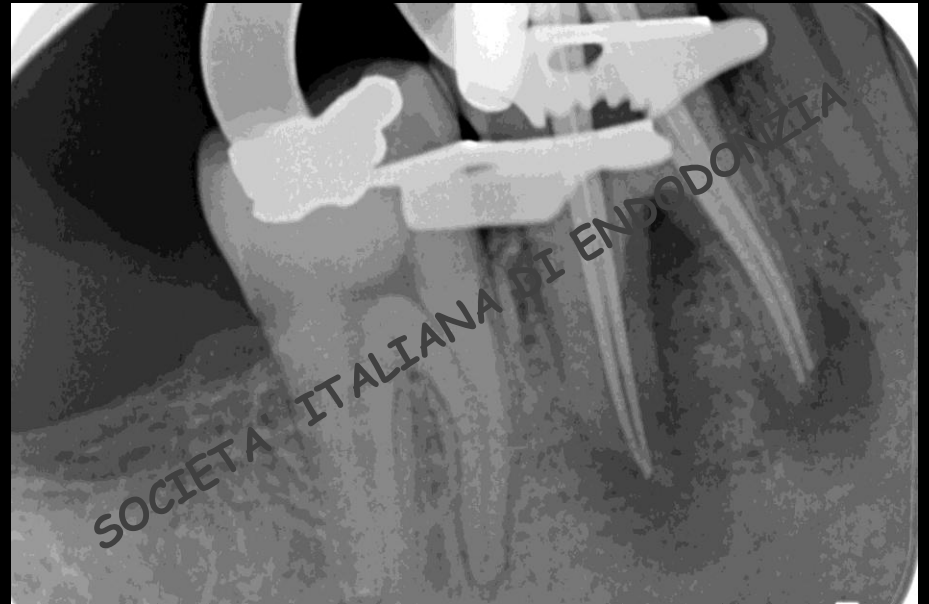- ELEMENTO DENTARIO: 4.6
- DIAGNOSI: parodontite periapicale
- LESIONE OSTEOLITICA: presente
- TERAPIA: ortograda



**RADIOGRAFIA PRE-OPERATORIA**



# CASO 5



**RADIOGRAFIA INTRA-OPERATORIA**

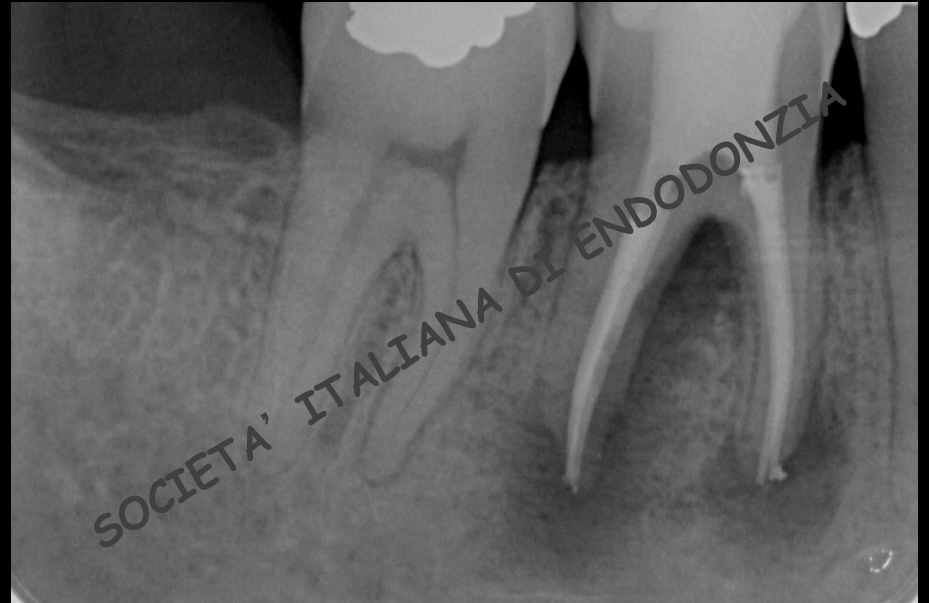COMMISSIONE

ACCETTAZIONE

SOCI



# CASO 5



**RADIOGRAFIA POST-OPERATORIA**

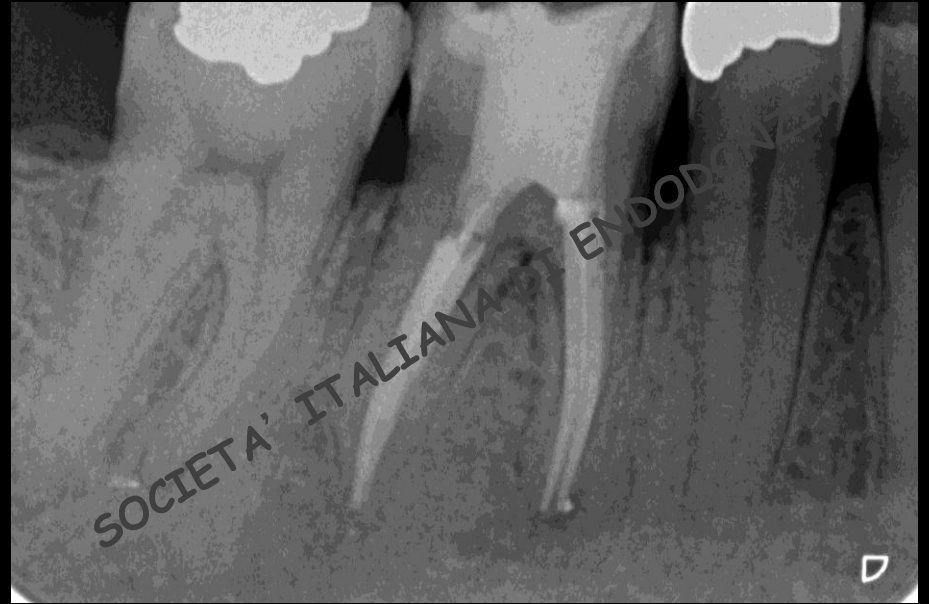COMMISSIONE

ACCETTAZIONE

SOCI



# CASO 5



**RADIOGRAFIA A 2 ANNI**

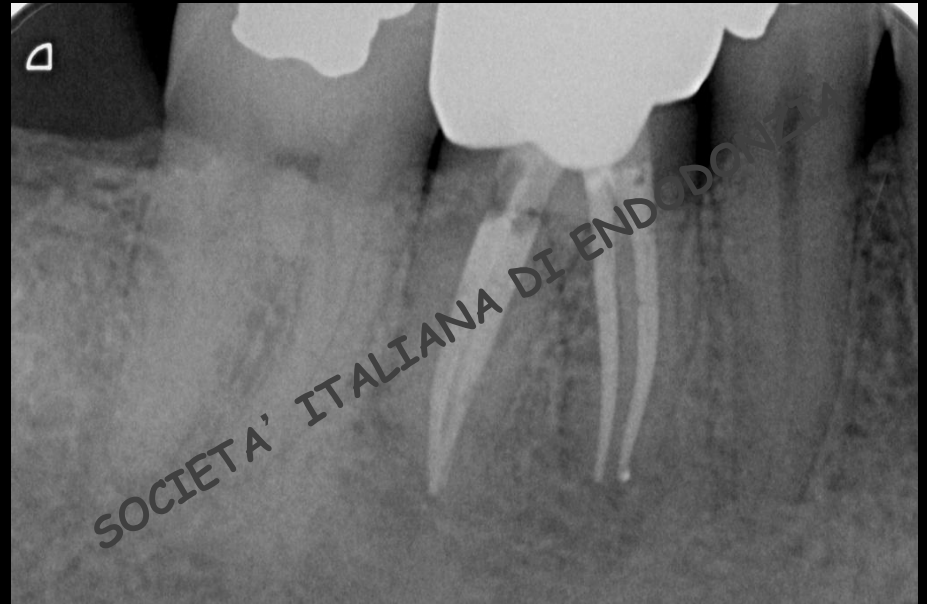COMMISSIONE

ACCETTAZIONE

SOCI



# CASO 5



**RADIOGRAFIA A 4 ANNI**

COMMISSIONE

ACCETTAZIONE

SOCI





# CASO CLINICO 6

terapia endodontica ortograda di molare pluriradicolato con lesione periradicolare evidente nella radiografia pre-operatoria documentata con radiografie endorali

COMMISSIONE ACCETTAZIONE SOCI



# CASO 6

**RADIOGRAFIA PRE-OPERATORIA**

COMMISSIONE

ACCETTAZIONE

SOCI



# CASO 6

**RADIOGRAFIA INTRA-OPERATORIA**

COMMISSIONE

ACCETTAZIONE

SOCI



# CASO 6

**RADIOGRAFIA POST-OPERATORIA**

COMMISSIONE

ACCETTAZIONE

SOCI



# CASO 6

**RADIOGRAFIA A 2 ANNI**

COMMISSIONE

ACCETTAZIONE

SOCI



# CASO 6

**RADIOGRAFIA A 4 ANNI**

COMMISSIONE

ACCETTAZIONE

SOCI



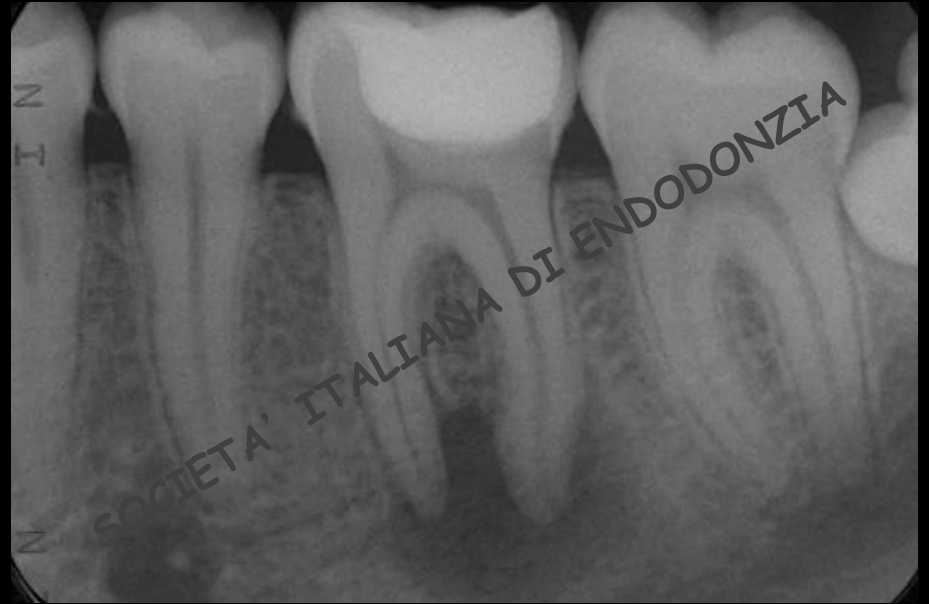# CASO CLINICO 7

Terapia endodontica ortograda di molare pluriradicolato con lesione periradicolare evidente nella radiografia pre-operatoria documentata con radiografie endorali e fotografie o video



# CASO 7

- ELEMENTO DENTARIO: 3.6
- DIAGNOSI: parodontite periapicale
- LESIONE OSTEOLITICA: presente
- TERAPIA: ortograda



**RADIOGRAFIA PRE-OPERATORIA**

COMMISSIONE

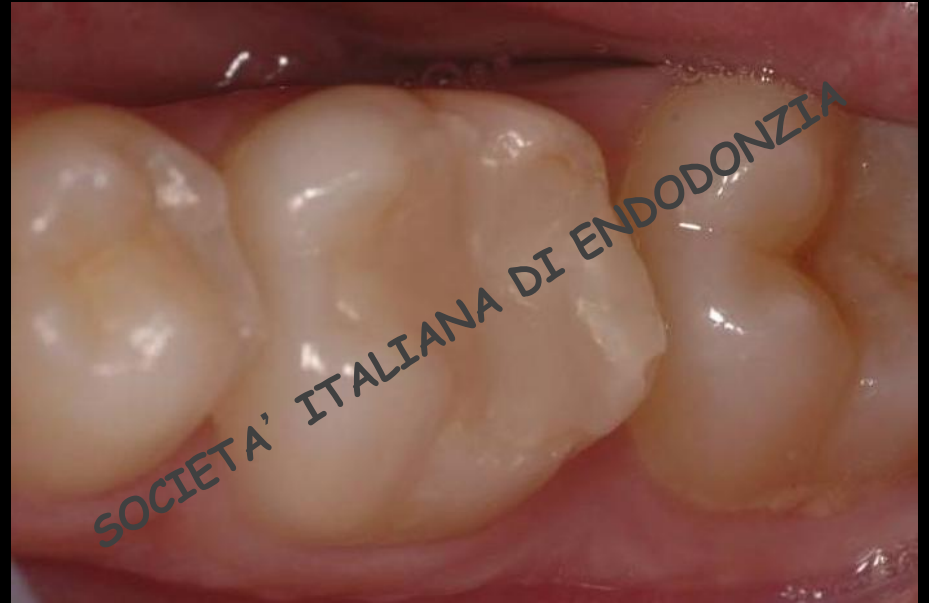ACCETTAZIONE

SOCI





# CASO 7



**FOTOGRAFIA PRE-OPERATORIA**

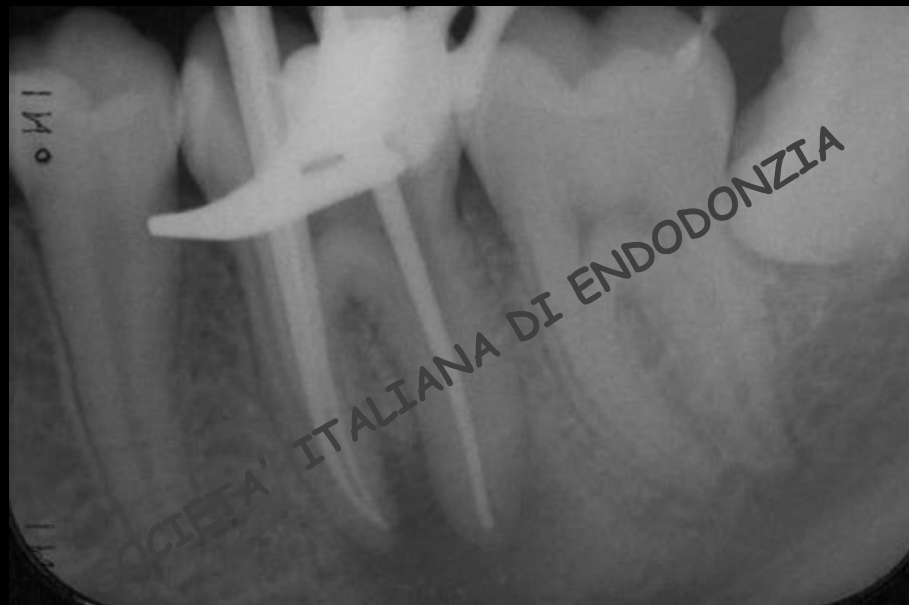COMMISSIONE

ACCETTAZIONE

SOCI



# CASO 7



**RADIOGRAFIA INTRA-OPERATORIA**

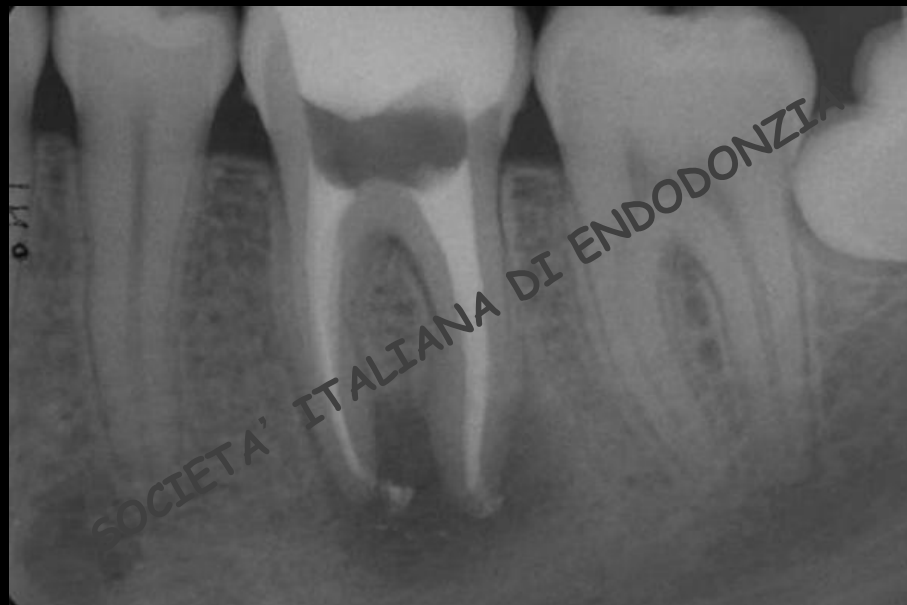COMMISSIONE

ACCETTAZIONE

SOCI



# CASO 7



**RADIOGRAFIA POST-OPERATORIA**

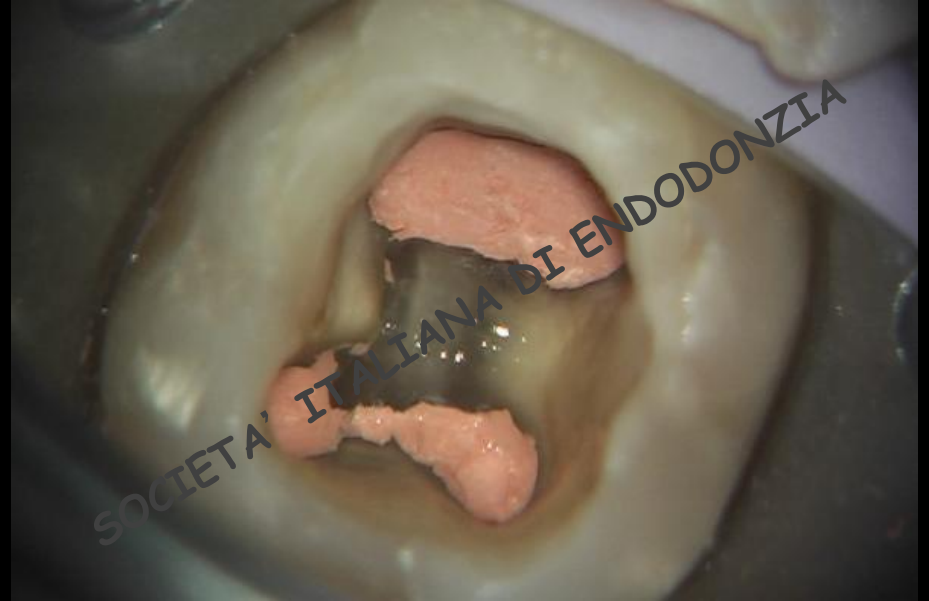COMMISSIONE

ACCETTAZIONE

SOCI



# CASO 7



**FOTOGRAFIA CAVITA' D' ACCESSO**

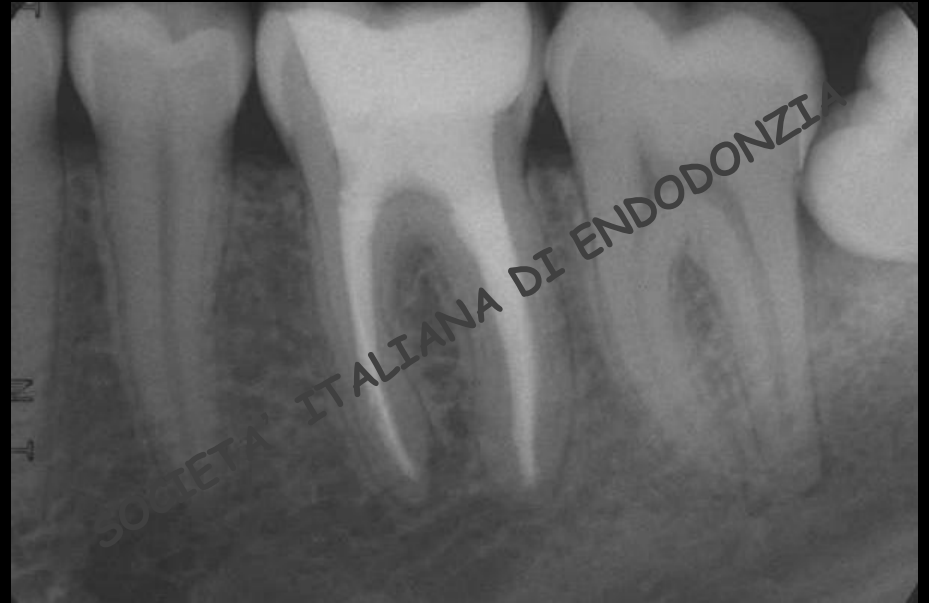COMMISSIONE

ACCETTAZIONE

SOCI



# CASO 7



**RADIOGRAFIA A 2 ANNI**

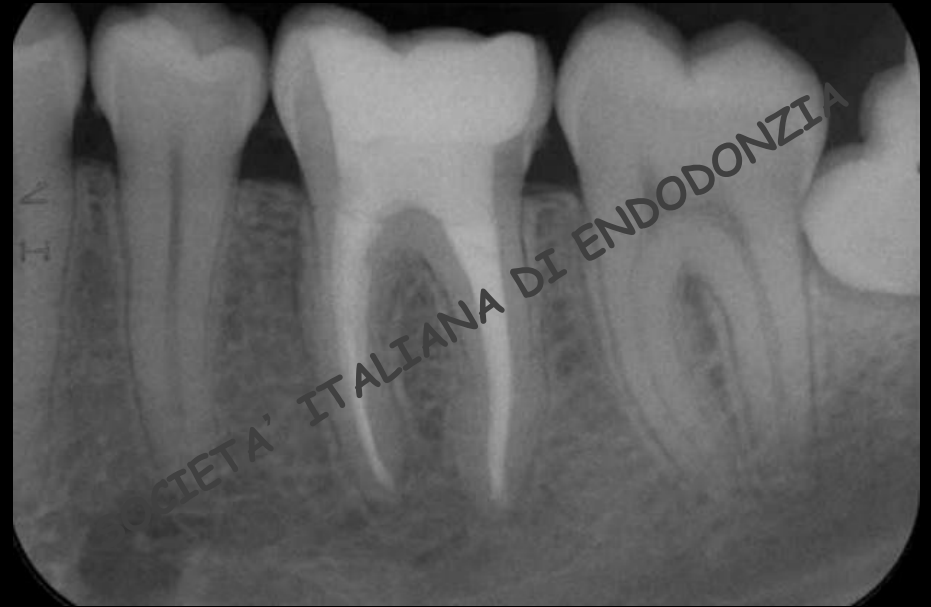COMMISSIONE

ACCETTAZIONE

SOCI



# CASO 7



**RADIOGRAFIA A 4 ANNI**

COMMISSIONE

ACCETTAZIONE

SOCI



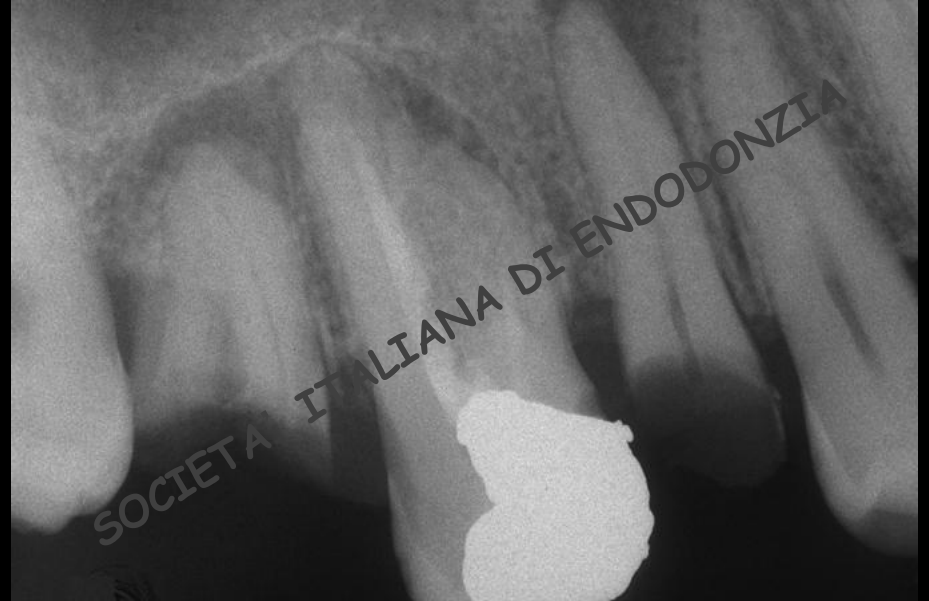# CASO CLINICO 8

Ritrattamento ortogrado complesso di molare pluriradicolato con lesione periradicolare evidente nella radiografia pre-operatoria documentata con radiografie endorali e fotografie o video



# CASO 8

- ELEMENTO DENTARIO: 1.6
- DIAGNOSI: parodontite periapicale
- LESIONE OSTEOLITICA: presente
- TERAPIA: ritrattamento per via ortograde in presenza di anatomia complessa (5 canali).

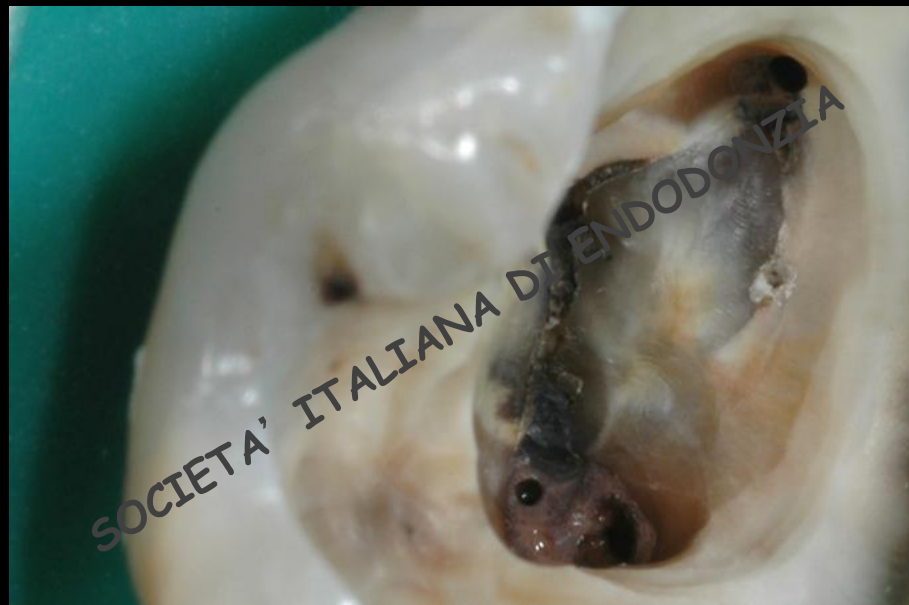

**RADIOGRAFIA PRE-OPERATORIA**





# CASO 8



**FOTOGRAFIA PRE-OPERATORIA**

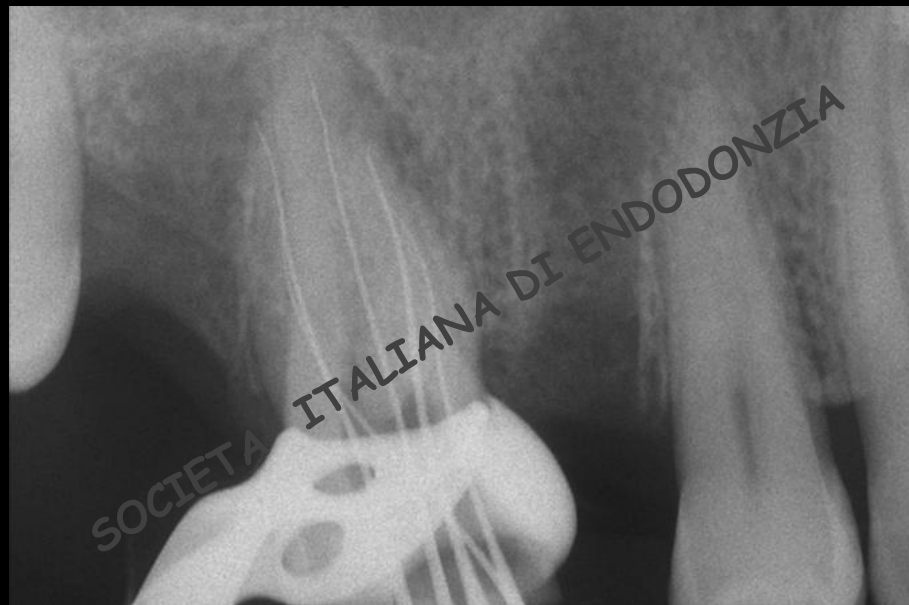COMMISSIONE

ACCETTAZIONE

SOCI



# CASO 8



**RADIOGRAFIA INTRA-OPERATORIA**

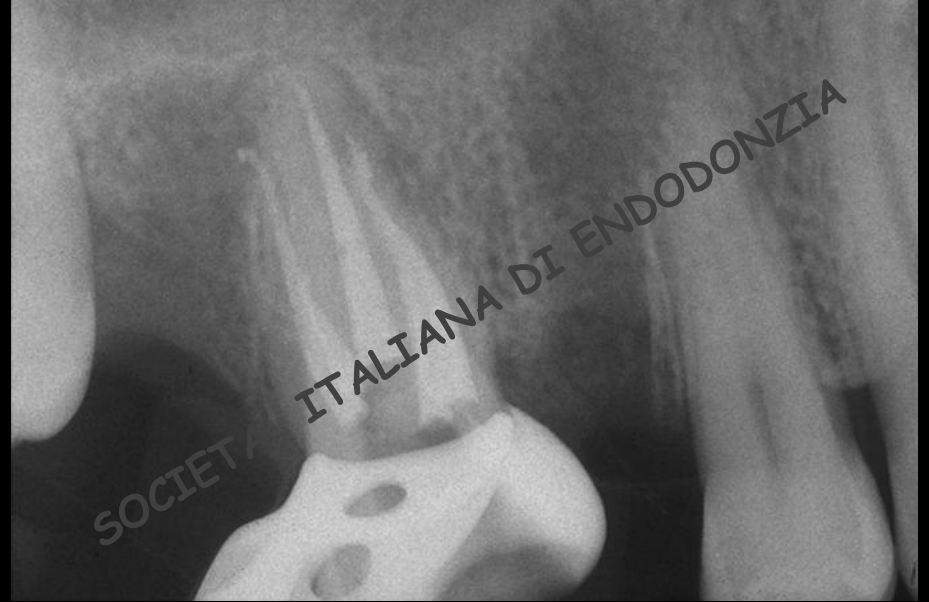COMMISSIONE

ACCETTAZIONE

SOCI



# CASO 8



**RADIOGRAFIA POST-OPERATORIA**

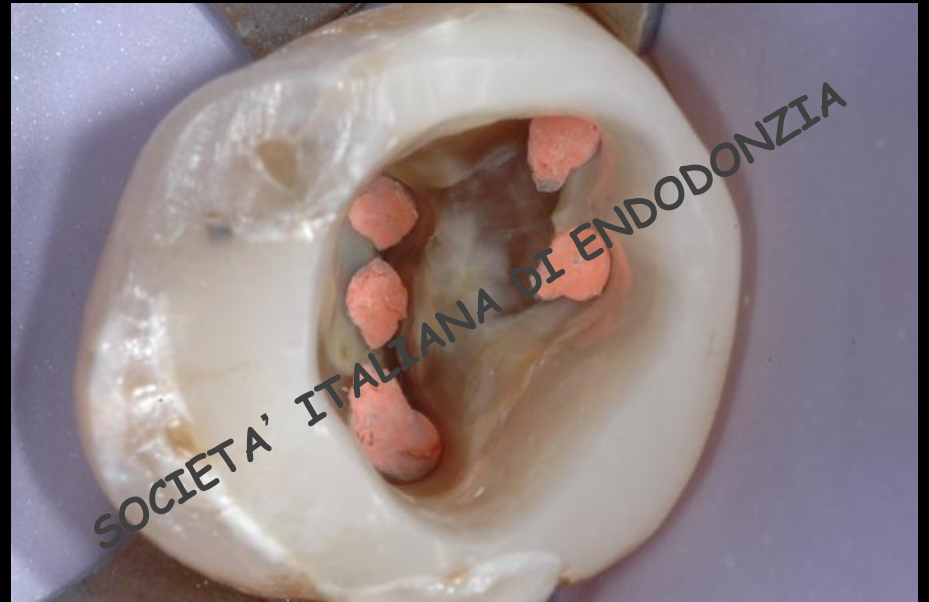COMMISSIONE

ACCETTAZIONE

SOCI



# CASO 8



**FOTOGRAFIA CAVITA' D' ACCESSO**

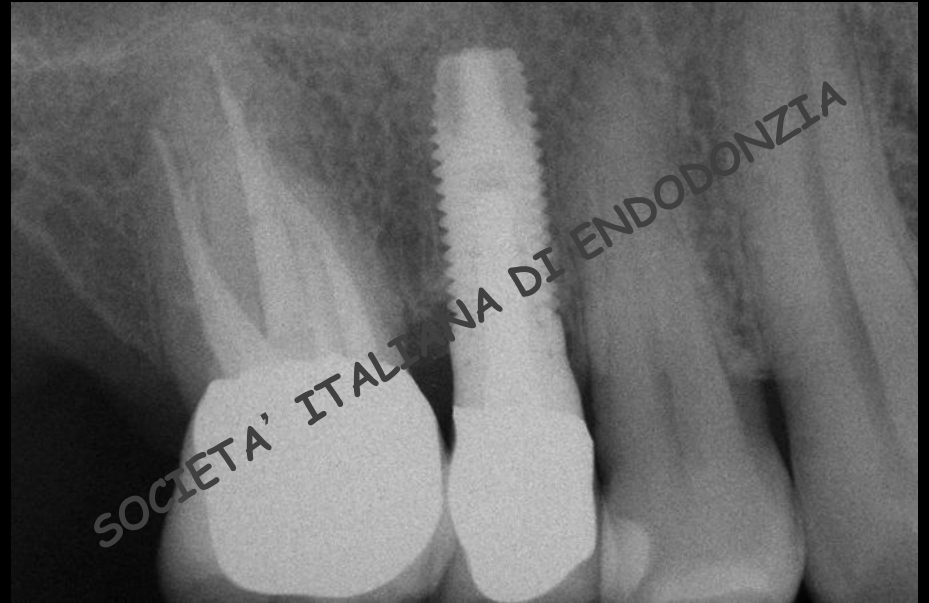COMMISSIONE

ACCETTAZIONE

SOCI



# CASO 8



**RADIOGRAFIA A 2 ANNI**

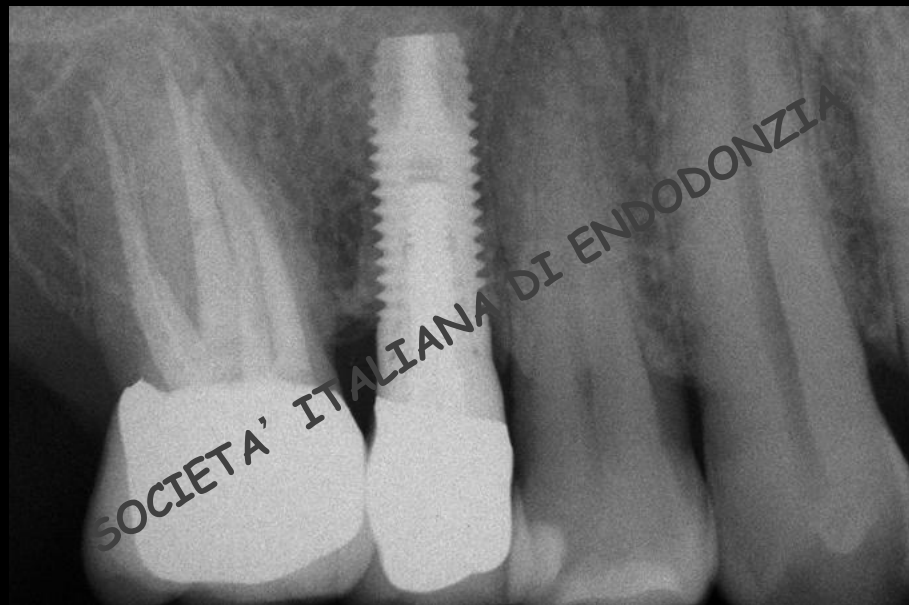COMMISSIONE

ACCETTAZIONE

SOCI



# CASO 8



**RADIOGRAFIA A 4 ANNI**

COMMISSIONE

ACCETTAZIONE

SOCI



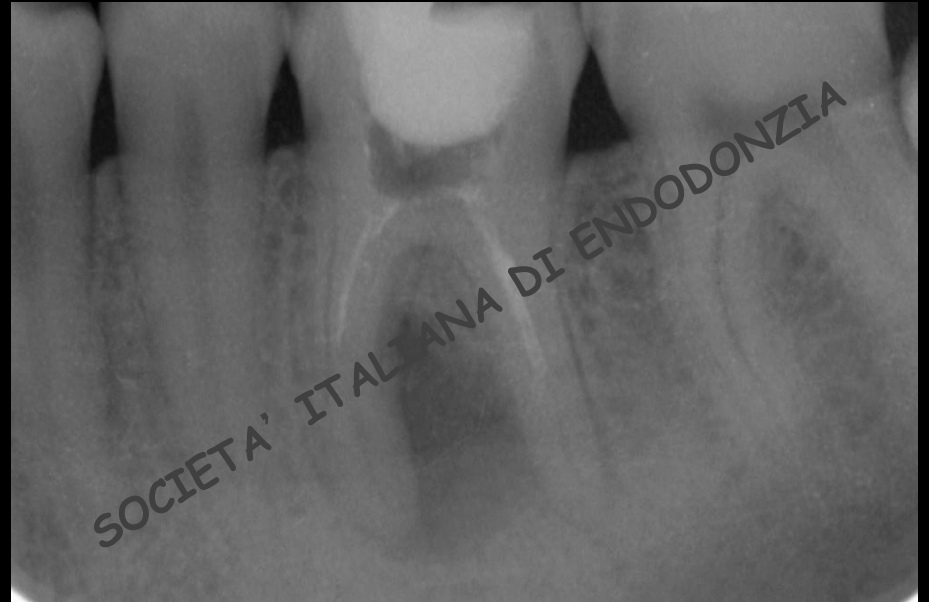# CASO CLINICO 9

Ritrattamento ortogrado complesso di molare pluriradicolato con lesione periradicolare evidente nella radiografia pre-operatoria documentata con radiografie endorali e fotografie o video



# CASO 9

- ELEMENTO DENTARIO: 3.6
- DIAGNOSI: parodontite periapicale
- LESIONE OSTEOLITICA: presente
- TERAPIA: ritrattamento per via ortograda in presenza di strumento fratturato.

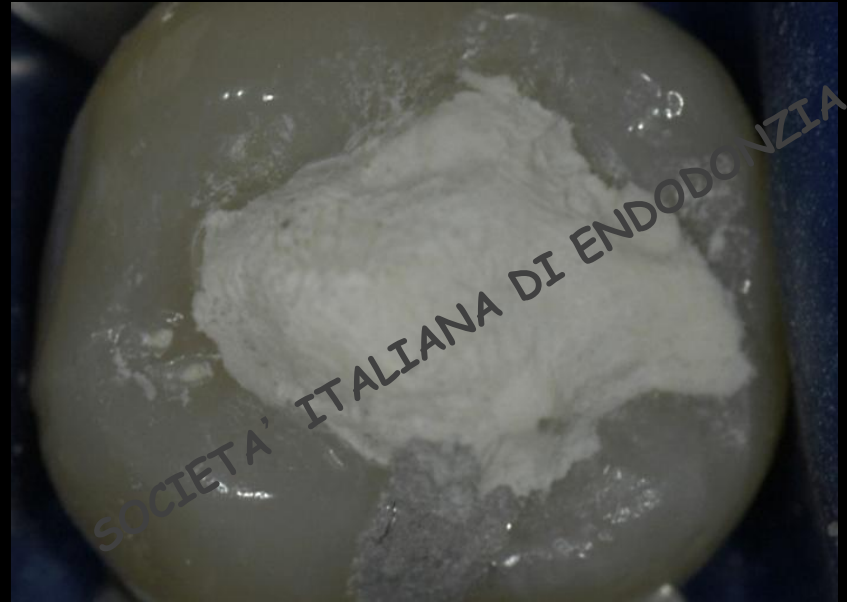


**RADIOGRAFIA PRE-OPERATORIA**





# CASO 9



**FOTOGRAFIA PRE-OPERATORIA**

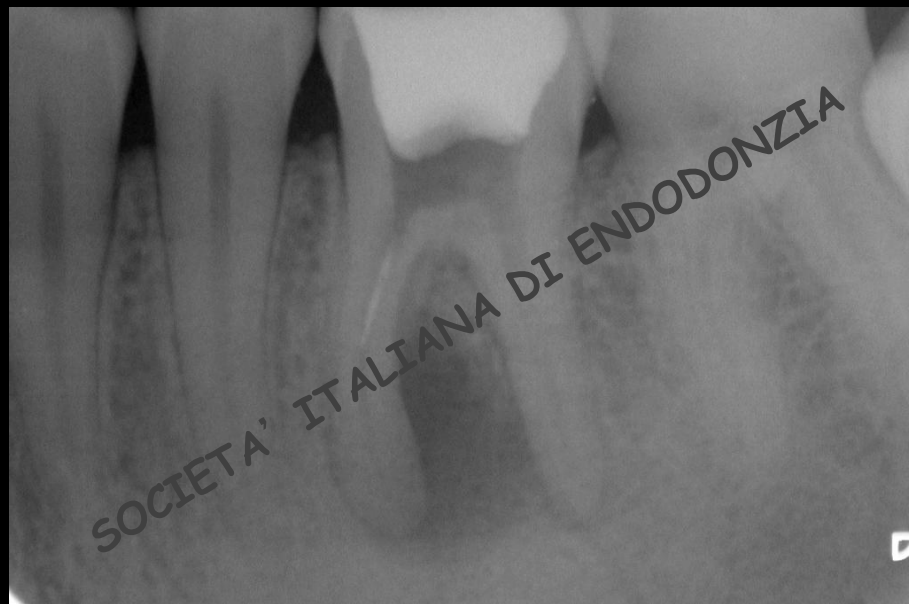COMMISSIONE

ACCETTAZIONE

SOCI



# CASO 9



**RADIOGRAFIA INTRA-OPERATORIA**

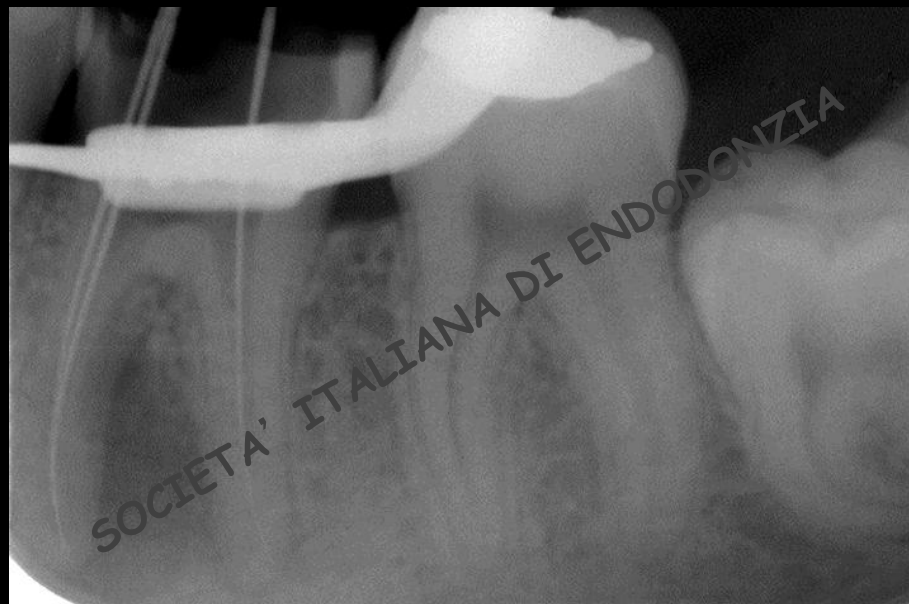COMMISSIONE

ACCETTAZIONE

SOCI



# CASO 9



**RADIOGRAFIA INTRA-OPERATORIA**

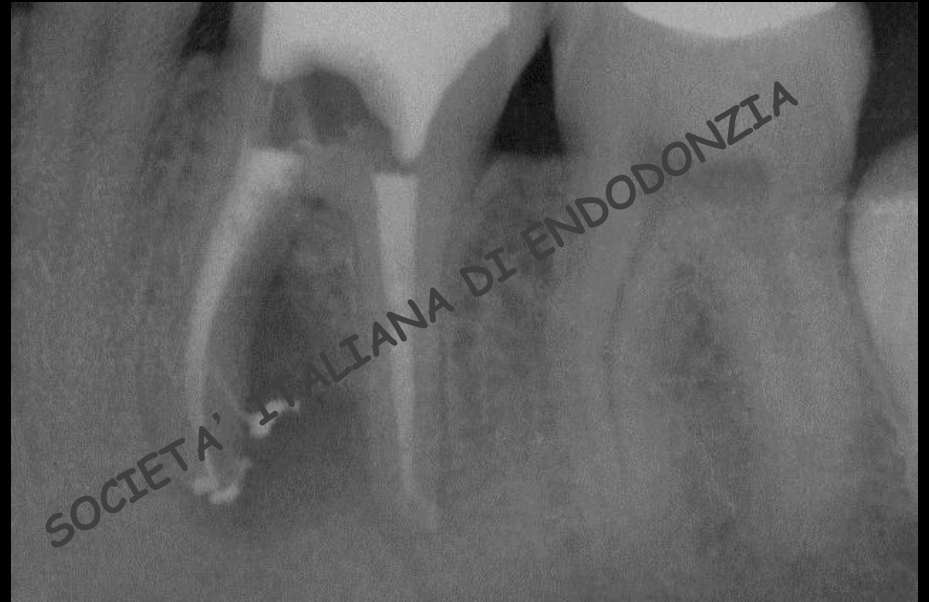COMMISSIONE

ACCETTAZIONE

SOCI



# CASO 9



**RADIOGRAFIA POST-OPERATORIA**

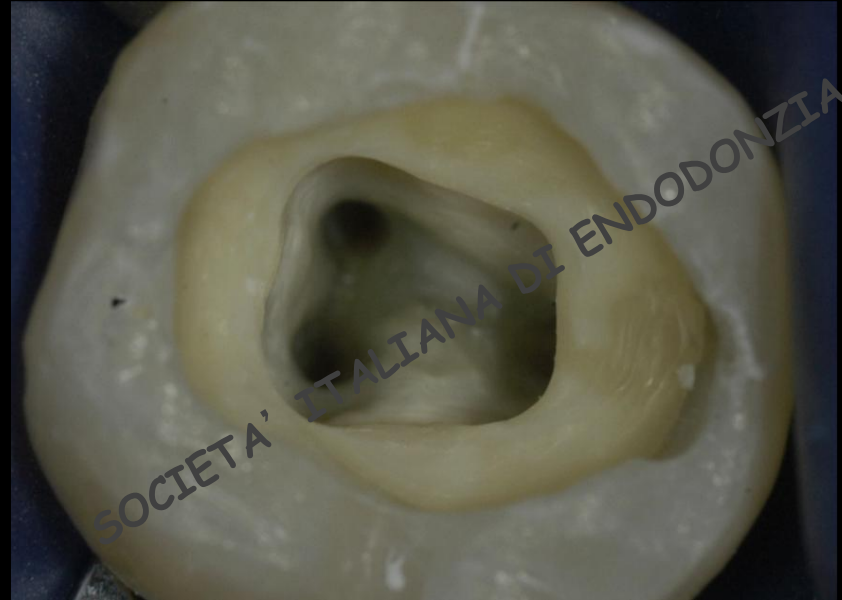
COMMISSIONE

ACCETTAZIONE

SOCI



# CASO 9



**FOTOGRAFIA CAVITA' D'ACCESSO**

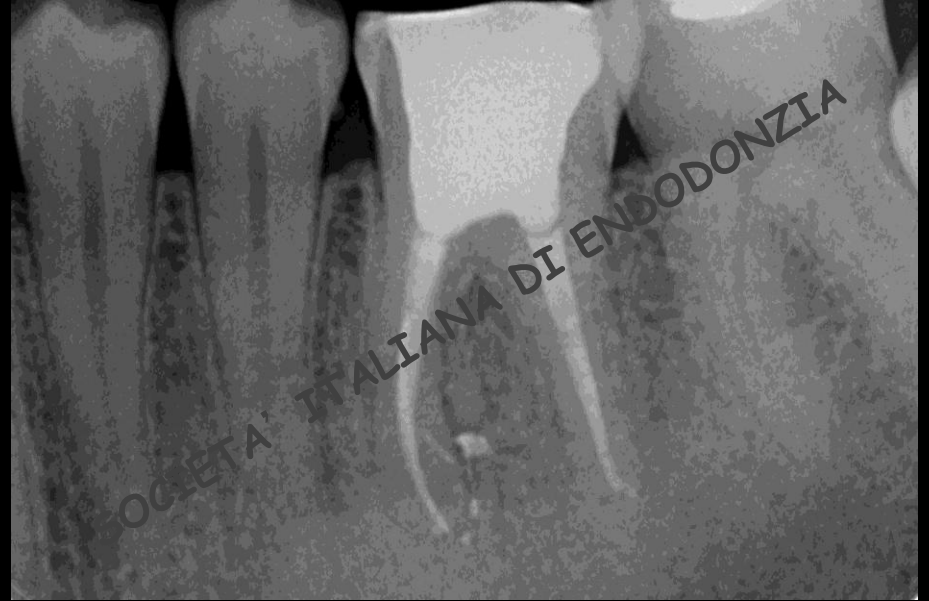COMMISSIONE

ACCETTAZIONE

SOCI



# CASO 9



**RADIOGRAFIA A 2 ANNI**

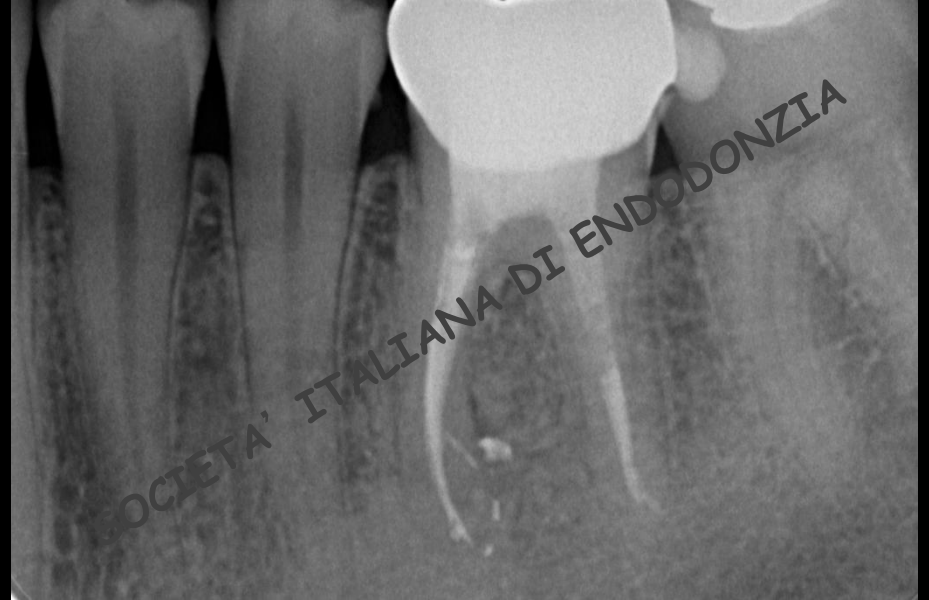COMMISSIONE

ACCETTAZIONE

SOCI



# CASO 9



**RADIOGRAFIA A 4 ANNI**

COMMISSIONE

ACCETTAZIONE

SOCI



# CASO CLINICO 10

Trattamento di endodonzia chirurgica,  
documentato con radiografie endorali e  
fotografie o video

COMMISSIONE

ACCETTAZIONE

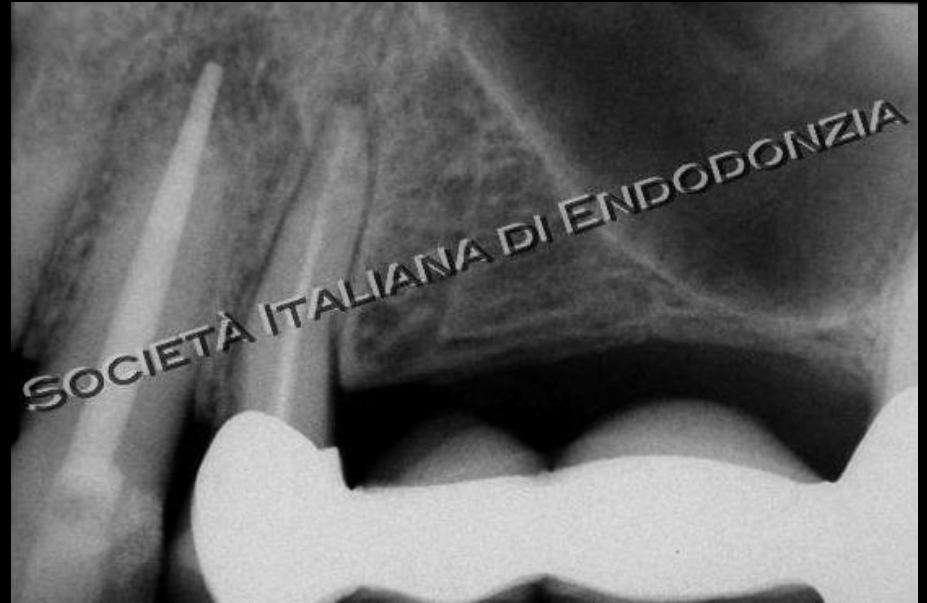SOCI





# CASO 10

- ELEMENTO DENTARIO: 2.3
- DIAGNOSI: parodontite periapicale
- LESIONE OSTEOLITICA: presente
- TERAPIA: endodonzia chirurgica



RADIOGRAFIA PRE-OPERATORIA

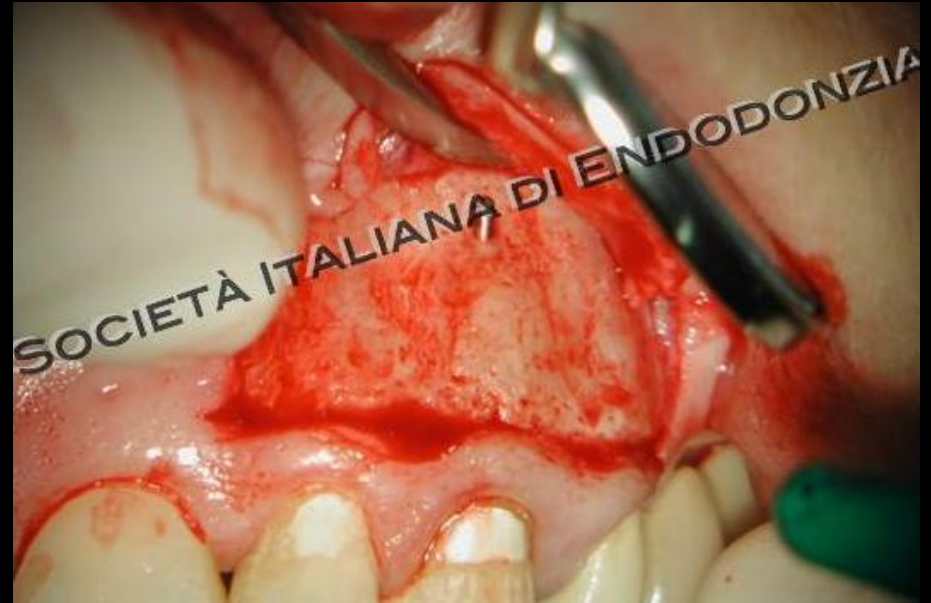COMMISSIONE

ACCETTAZIONE

SOCI



# CASO 10



**FOTOGRAFIA CAMPO OPERATORIO**

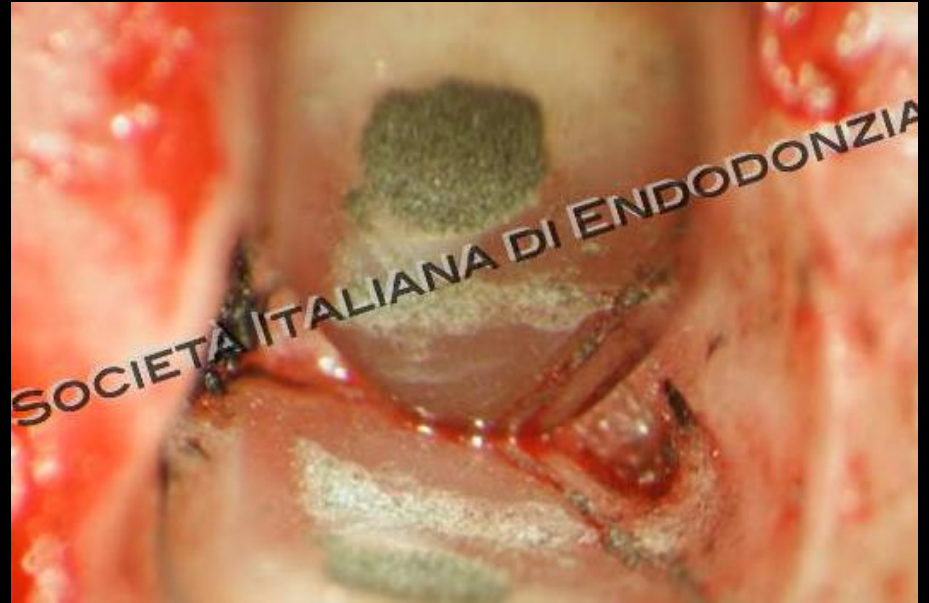COMMISSIONE

ACCETTAZIONE

SOCI



# CASO 10



FOTOGRAFIA OTTURAZIONE

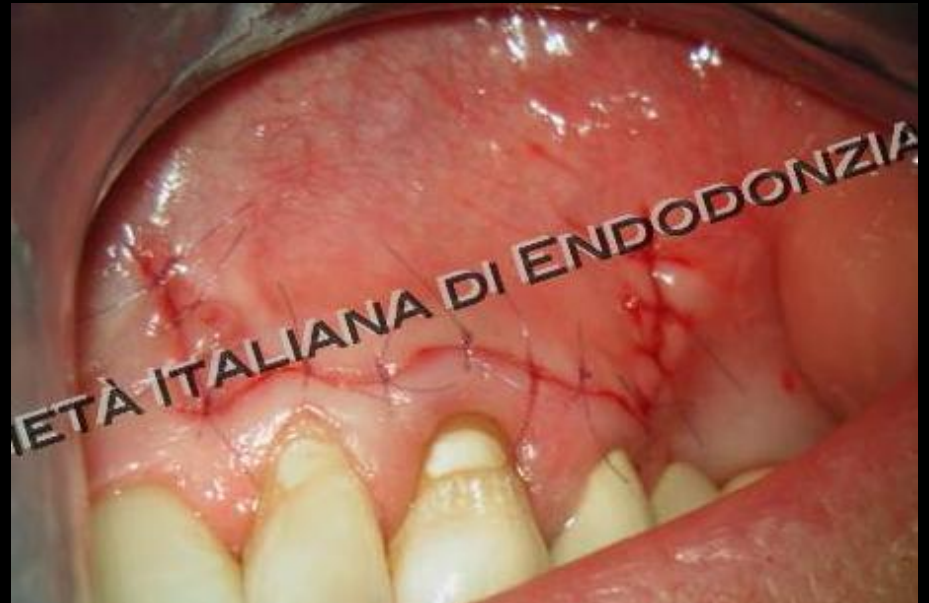COMMISSIONE

ACCETTAZIONE

SOCI



# CASO 10



FOTOGRAFIA SUTURA

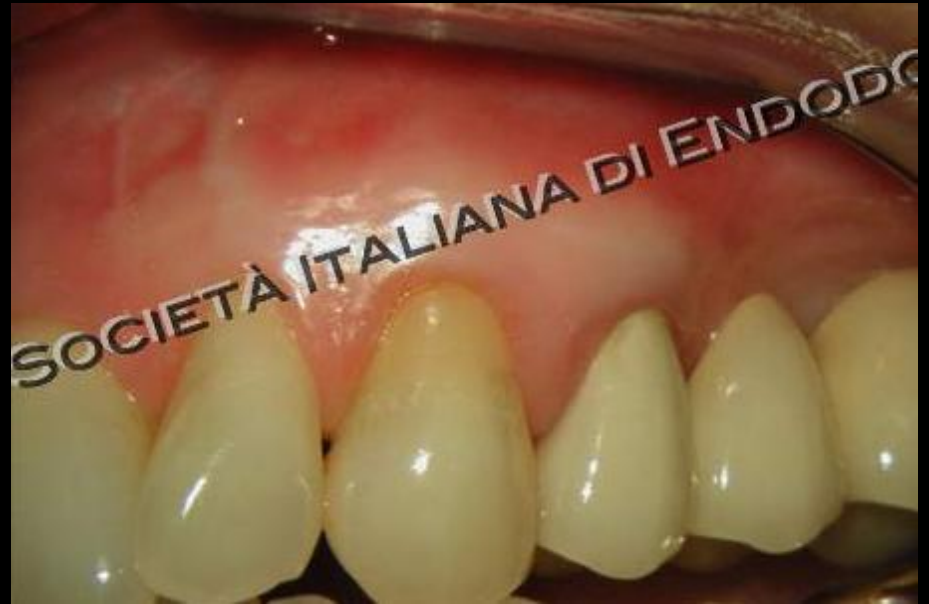COMMISSIONE

ACCETTAZIONE

SOCI



# CASO 10



**FOTOGRAFIA GUARIGIONE**

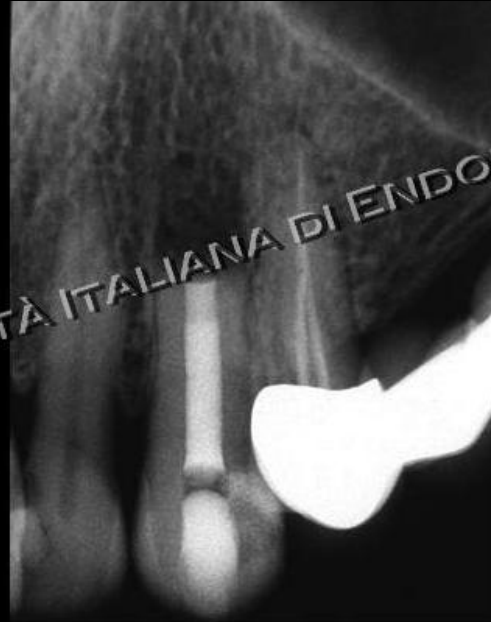COMMISSIONE

ACCETTAZIONE

SOCI



# CASO 10



SOCIETÀ ITALIANA DI ENDODONZIA

**RADIOGRAFIA POST'OPERATORIA**

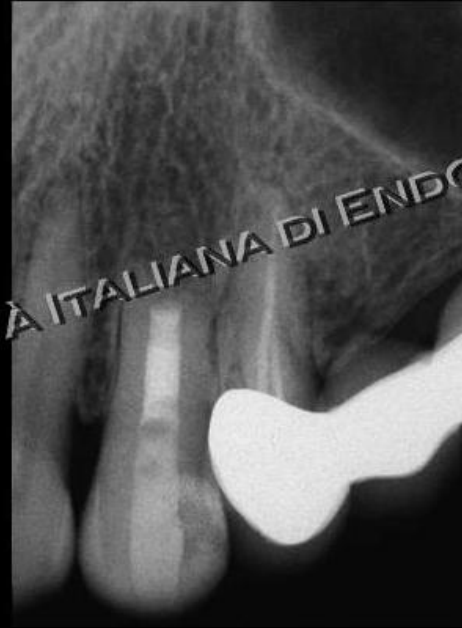COMMISSIONE

ACCETTAZIONE

SOCI



# CASO 10



SOCIETÀ ITALIANA DI ENDODONZIA

**RADIOGRAFIA A 2 ANNI**

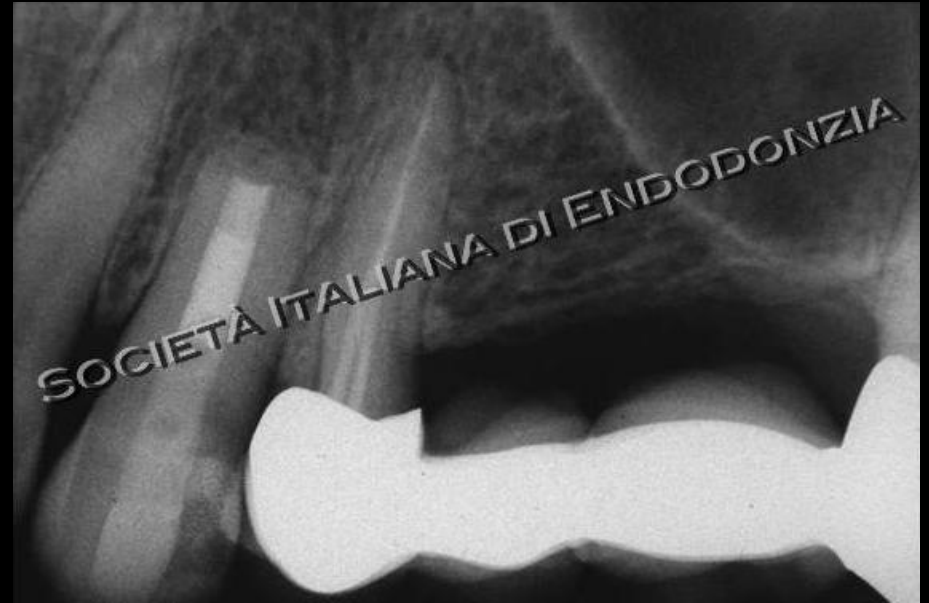COMMISSIONE

ACCETTAZIONE

SOCI



# CASO 10



**RADIOGRAFIA A 4 ANNI**

COMMISSIONE

ACCETTAZIONE

SOCI