

Le Emergenze Endodontiche

Giuseppe Cantatore

Che Cosa Fare in caso di Algie Oro-Facciali Odontogene Acute.

Parte 1: Diagnosi

Un corretto e risolutivo intervento terapeutico in caso di dolore oro-facciale acuto rappresenta spesso una sfida per l'operatore considerata la complessa ed intricata eziopatogenesi di tali algie. Numerose sindromi dolorose possono infatti coinvolgere i rami del trigemino simulando algie odontogene e, viceversa, i dolori di origine dentale possono irradiarsi a strutture extra-orali, come la nuca ed il collo. Diventa allora indispensabile di fronte ad un paziente sofferente per un dolore oro-facciale acuto, arrivare ad una rapida diagnosi che eviterà errori ed accanimenti terapeutici e che dovrà sempre basarsi sui seguenti punti:

1-Anamnesi patologica accurata;

2-Esame clinico;

3-Esame Radiografico.

4-Diagnosi differenziale con sindromi dolorose non odontogene

Una cartella clinica endodontica ben strutturata come quella della Pennsylvania University che riportiamo nella **fig.1** sarà di grande aiuto nella raccolta dei dati diagnostici.

Fig.1: Cartella Clinica Endodontica adoperata alla Università di Pennsylvania
([clicca sull'immagine per ingrandirla](#))

1-L'Anamnesi patologica del paziente dovrà raccogliere le seguenti informazioni:

·Storia clinica generale. Dovremo informarci sulla presenza di malattie sistemiche che possano influenzare la diagnosi, la terapia e la prognosi. In particolar modo, considerato che le nostre manovre terapeutiche possono causare una batteriemia transitoria, in caso di patologie cardiache (infarto, endocarditi, portatori di protesi valvolari), negli immunodepressi e negli emodializzati somministreremo antibiotici a largo spettro ed a rapido assorbimento prima di ogni intervento terapeutico. Le associazioni di Amoxicillina ed Acido Clavulanico come l'Augmentin ed il NeoDuplamox (2 g. per os, 1 ora prima dell'intervento) ci consentiranno di ottenere rapidamente livelli ematici adeguati (**Fig.2**) Un'anamnesi positiva per gravi insufficienze renali od epatiche ci obbligherà a ridurre la dose totale di anestetico da somministrare, mentre in presenza di soggetti ipertesi,

ipertiroidei e cardiopatici ci orienteremo verso gli anestetici senza vasocostrittore. Infine in soggetti portatori di malattie emorragiche (Emofilia, Leucemie, Porpore etc...) o sottoposti a terapie anticoagulanti, prenderemo le adeguate precauzioni in caso si renda necessario intervenire chirurgicamente (incisione di un ascesso, estrazione di una radice, etc...).

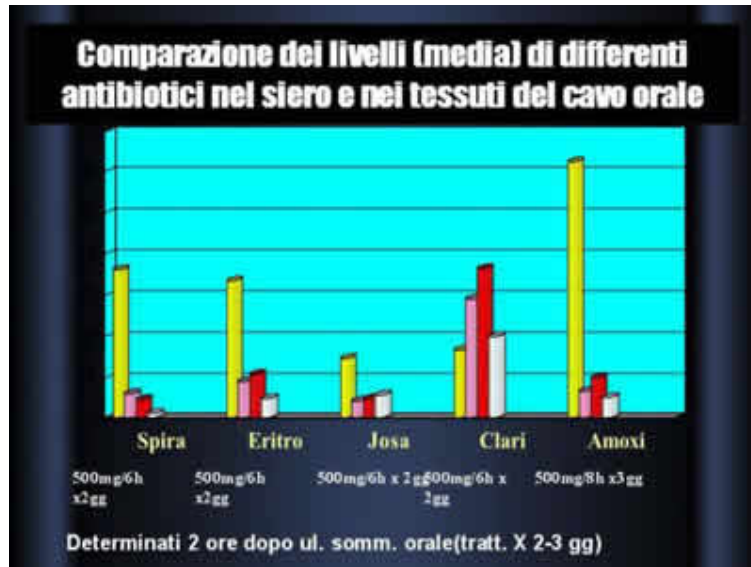


Fig. 2: Concentrazioni di vari antibiotici a 2 ore dalla somministrazione per os nel sangue (colonna gialla) e negli altri tessuti orali. L'associazione Amoxicillina + Ac.Clavulanico, permette di raggiungere concentrazioni ottimali in meno di un'ora e risulta attiva sulla maggior parte dei microrganismi responsabili delle patologie pulpo-periapicali.

Storia Clinica dentale. In particolare dovremo focalizzare la nostra attenzione sui seguenti punti:

-*Localizzazione del dolore* (diffuso o localizzato, preciso o vago, intra od extra orale). Ovviamente il clinico dovrà essere consapevole delle possibili irradiazioni del dolore; ad esempio il dolore causato da patologie dei molari inferiori si può facilmente irradiare ai denti dell'arcata controlaterale o all'orecchio, mentre quello dei molari inferiori può essere riferito allo zigomo o alle regioni occipito-parietali.

-*Cronologia e modalità del dolore* (spontaneo o provocato, momentaneo o persistente, continuo o intermittente, diurno o notturno) In particolare se il dolore può essere provocato o accentuato da stimoli, si indagherà se la sua insorgenza è immediata o ritardata. Infine si chiederà al paziente di specificare la durata del dolore (specie se si tratta di dolore intermittente) e se in passato ha sofferto di episodi dolorosi simili nella stessa o in altra sede.

- *Descrizione del dolore.* Un dolore pulsante ad esempio è tipico di una flogosi iperemica della polpa, mentre un dolore ricorrente tipo scossa elettrica è facilmente associato a forme nevralgiche ed un dolore intenso, continuo tipo pugnalata può essere causato da un danno acuto ai muscoli o ai legamenti o da una lussazione dell'ATM.

-*Intensità del dolore* (leggero, moderato, severo, insopportabile).

- *Fattori stimolanti* il dolore (caldo, freddo, dolci, masticazione, percussione, manipolazione, palpazione, etc...)

- *Fattori predisponenti* (possono essere molteplici, dalla corsa, alla posizione sdraiata, al soffiarsi il naso etc...)

-*Trattamenti odontoiatrici subiti dal paziente* (conservativi, endodontici, protesici e chirurgici) e loro interconnessione con l'insorgenza del dolore

2-L'esame clinico sarà basato su:

-Esame semeiotico del paziente

-Test di Sensibilità

L'esame semeiotico del paziente comincia con l'ispezione e la palpazione dei tessuti extra-orali. In particolare si annoteranno eventuali asimmetrie e/o tumefazioni nel viso del paziente, i segni di alterazioni cutanee come arrossamenti o fistole e la presenza di tumefazioni linfonodali. Si eseguirà inoltre la palpazione dei punti di emergenza dei nervi cranici allo scopo di individuare eventuali "trigger zones" in grado di scatenare, nelle forme nevralgiche, la crisi dolorosa. Si Passa poi ad esaminare l'occlusione del paziente a bocca aperta e chiusa accompagnandola alla palpazione delle articolazioni temporo-mandibolari alla ricerca di eventuali traumi occlusali o patologie dell'ATM. L'esame intraorale, esteso a tutti i quadranti, annoterà inizialmente le condizioni delle mucose e la presenza di tumefazioni, arrossamenti e fistole. Particolare attenzione andrà posta alle condizioni dei tessuti parodontali ed alla presenza di tartaro sopra e sotto gengivale. Si passerà poi all'ispezione degli elementi dentari registrando la presenza di discolorazioni, fratture corono radicolari, cavità cariose, restauri infiltrati e di elementi dentari estrusi o inclinati; in questa fase possono essere di aiuto la transilluminazione ed i mezzi di ingrandimento come gli occhialini ed il microscopio. L'esame intraorale prosegue con la palpazione delle mucose e dei denti che ci permetterà di valutare la dolorabilità, la mobilità dentale e la presenza di drenaggio di pus da fistole o tasche parodontali. L'esame semeiotico si completa con la percussione verticale ed orizzontale degli elementi dentali eseguibile con il manico dello specchietto o con un dito.)

I test di sensibilità includono:

-Test di sensibilità al freddo attuabili con conetti di ghiaccio, spray refrigeranti o neve carbonica compressa che permette di raggiungere temperature molto basse (-70°C) e ben localizzate senza causare screpolature dello smalto a condizione di non superare i 2 minuti di azione. Lo stimolo freddo agisce attraverso una contrazione del fluido tubulare in grado di attivare le fibre nervose A δ ; la sensazione dolorosa conseguente sarà, in un dente sano, intensa, di rapida insorgenza e di breve durata. Una ipersensibilità al freddo si accompagna spesso alle flogosi pulpari. Le risposte patologiche ai test del freddo sono essenzialmente 3:

- Una risposta dolorosa più rapida ed intensa di quella degli elementi dentali sani ma normale nella durata: Questa risposta è tipica della ipersensibilità dentinale e delle flogosi pulpari iniziali;

- Una risposta dolorosa rapida ed intensa che non cessa con la rimozione dello stimolo. Questa risposta è tipica delle pulpiti acute iniziali in cui si attivano sia le fibre A δ che, per l'aumento della pressione intratissutale, le fibre C a conduzione lenta;

- Nessuna risposta od un'attenuazione del dolore tipica delle pulpiti irreversibili in stato avanzato. In questa fase le fibre nervose A δ sono andate distrutte ed il freddo, attraverso la vasocostrizione e la conseguente diminuzione della pressione intrapulpale, riesce ad alleviare la sintomatologia dolorosa.

-Test di sensibilità al caldo attuabili in genere con palline di guttaperca scaldate o con dei gommini da lucidatura. Anche in questo caso i denti devono essere asciugati ed isolati dalla saliva; se si usa la guttaperca inoltre si applicherà uno strato di isolante sulle superfici dentali in esame. Le risposte al calore sono essenzialmente 2:

- Risposta dolorosa ad insorgenza lenta e che si attenua lentamente dopo la rimozione dello stimolo; questa risposta è tipica dei denti normali o con pulpiti reversibile

- Risposta dolorosa intensa a rapida insorgenza ed a lenta attenuazione tipica delle pulpiti irreversibili caratterizzate da una ipereccitabilità delle fibre nervose C

-*Test di sensibilità al passaggio della corrente elettrica* utile per ottenere informazioni sulla vitalità del tessuto pulpare; rispondono infatti a questo test le fibre nervose A δ che tendono a scomparire progressivamente nelle fasi avanzate delle pulpiti irreversibili. Il test elettrico si esegue con i pulp tester elettrici, bagnati in punta con una soluzione o pasta conduttrice ed applicati sui denti perfettamente asciutti.

-*Test di cavità*, utile nei casi in cui gli altri test abbiano dato risultati dubbi, si esegue preparando una piccola cavità nella dentina senza, anestesia adoperando una piccola punta montata su turbina. Questo test dà risultati abbastanza sicuri sulla presenza di tessuto pulpare vitale, ma può dare esito a falsi negativi in presenza di calcificazioni o atresie pulpari.

-*Test dell'anestesia selettiva* si esegue cercando di anestetizzare selettivamente il dente considerato responsabile della sintomatologia dolorosa; la scomparsa del dolore dopo l'anestesia confermerà la diagnosi. Considerata la difficoltà ad ottenere l'anestesia su un singolo elemento dentario senza interessare quelli adiacenti, questo test è forse più utile per diagnosticare a quale delle arcate dentali appartenga il dente in esame piuttosto che per individuare il singolo elemento. Allo scopo di rendere più preciso il test è possibile comunque usare l'anestesia intralegamentosa.

-*Byte Test* si esegue facendo stringere i denti al paziente su una spatolina di legno morbido. La comparsa di dolore solo in determinate posizioni del legnetto e durante la fase di apertura della bocca sono abbastanza patognomici di **Sindrome del dente incrinato**. Questa sindrome, spesso di non facile diagnosi, si presenta per lo più in denti con estesi restauri di tipo conservativo senza ricopertura cuspidale (amalgame o inlay), ma può verificarsi anche in denti perfettamente sani in presenza di contatti occlusali traumatici. Le incrinature che si generano interessano in genere smalto e dentina e sono responsabili dell'insorgenza del dolore durante la masticazione (specie nella fase di disclusione); il passaggio di fluidi orali e di batteri in direzione pulpare può complicare il quadro clinico con sintomi di flogosi pulpare fino alla pulpite acuta irreversibile. Le Fig. 3.1-3.6 illustrano il caso clinico di una giovane donna arrivata al nostro studio con un dolore acuto nella regione molare mascellare di sinistra. L'esame obiettivo ed i test di vitalità mettevano in evidenza i sintomi classici di una pulpite acuta irreversibile a carico del 2.6 che si presentava inoltre positivo al byte test. Rimossa l'otturazione si rendeva evidente sotto microscopio e con l'aiuto di un colorante, una microfrattura dal lato palatale che interessava a tutto spessore smalto e dentina dirigendosi verso la polpa. Considerato il danno pulpare irreversibile, il dente veniva trattato endodonticamente (Fig.3.2 e 3.3) e ricostruito con un composito a ricopertura cuspidale. La regressione della sintomatologia acuta metteva però in evidenza un indolenzimento a carico del 2.7. Rimossa l'otturazione del 2.7 si notava una incrinatura smalto dentinale simile a quella del primo molare e a partenza sempre dalla cuspidale mesio-palatina. Poiché non erano presenti segni di flogosi pulpare si optava per una terapia conservativa tramite un composito a ricopertura cuspidale (Fig.3.3). A distanza di circa 3 mesi la paziente ritornava però nel nostro studio con un dolore acuto di tipo pulpitico a partenza dal 2.7 che veniva trattato endodonticamente (Fig.3.4 e 3.5). Il secondo trattamento, accompagnato da una ricostruzione protettiva a ricopertura cuspidale totale, portava alla definitiva remissione della sintomatologia. La paziente, su nostro consiglio, dopo circa 6 mesi si faceva ricoprire i 2 molari con corone protesiche complete. A distanza di 3 anni la sintomatologia è sempre silente anche se la prognosi a lungo termine di questi denti rimane sempre imprevedibile (Fig.3.6).

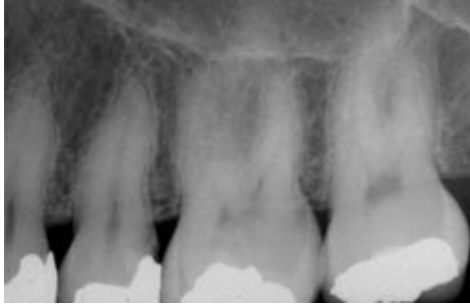

Fig.3.1

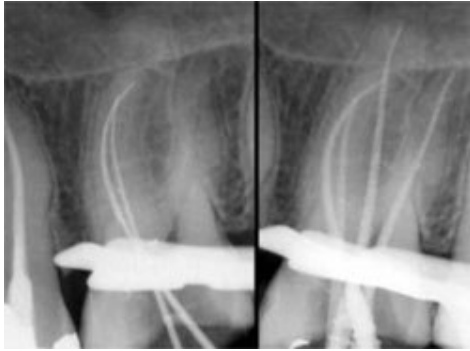


Fig 3.2

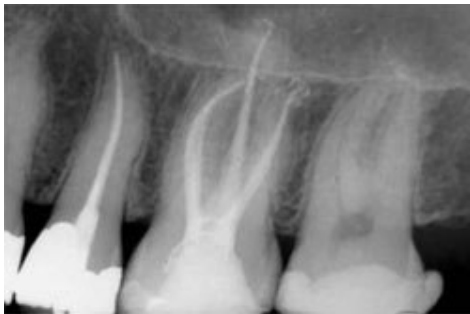

Fig.3.3

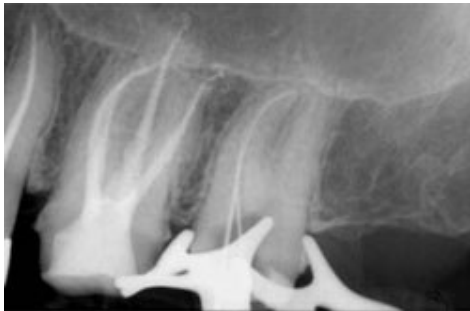

Fig.3.4

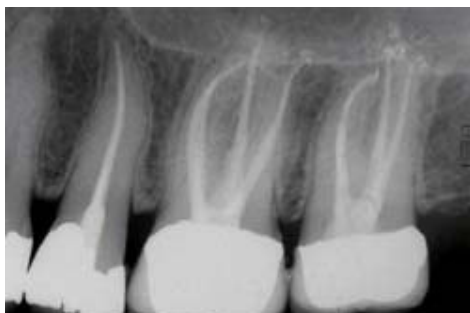

Fig.3.5

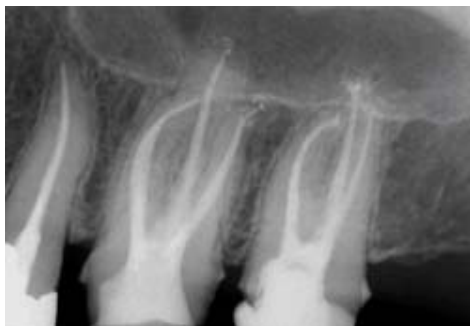

Fig.3.6

3- Esame radiografico

L'esame radiografico permette di confermare e completare il complesso di informazioni raccolte nelle fasi precedenti di anamnesi e raccolta dei dati clinici. La scelta del tipo di radiografia varierà a seconda della sintomatologia e dei dubbi diagnostici. In molti casi basterà una Rx periapicale eseguita con tecnica parallela diretta ed angolata, in altri sarà invece necessario ricorrere ad altri tipi di radiografie, dalla ortopantomica alle Rx occlusali alla stratigrafia, fino alla TAC.

4-Diagnosi differenziale con altre sindromi dolorose non odontogene

Numerose algie orofacciali acute non odontogene possono simulare i tipici dolori pulpari e/o periapicali ed indurre il paziente a chiedere al Dentista di devitalizzare i denti considerati responsabili della sofferenza. Il Dentista deve essere a conoscenza di queste sindromi anche se a volte la diagnosi è difficile e la sicurezza e decisione del paziente sono tali da indurre in errore anche endodontisti esperti. Tra le algie oro-facciali acute non odontogene ricordiamo:

-*Nevralgia del trigemino*. Definito di volta in volta come lacinante, shockante, acuto, elettrico, a pugnalata, il dolore legato alla nevralgia del trigemino può facilmente simulare il classico mal di denti. Nella diagnosi differenziale saranno di aiuto le caratteristiche delle crisi dolorose che sono parossistiche e di breve durata (non oltre il minuto), il tipo di dolore che tende a diffondersi lungo la branca trigeminale interessata e l'esistenza di "trigger zones" spesso conosciute dal paziente e che possono scatenare la crisi dolorosa.

-*Sindrome algica oro-facciale atipica*. Si tratta di una sindrome neurologica che si manifesta specie quando il paziente è in condizioni di stress psico-fisico. Il dolore può essere acuto, pulsante, e simulare quello di una pulpite. I test di sensibilità pulpare e di percussione sono però, in questi casi, normali e possono aiutare nella diagnosi differenziale insieme alla localizzazione del dolore che tipicamente interessa l'arcata mascellare nella regione tra canino e premolare.

-Sindrome di Munchausen. Si tratta di una sindrome dolorosa "inventata" dal paziente che è in genere abbastanza abile nella descrizione e simulazione dei sintomi. Il profilo psicologico di questi pazienti spazia dal nevrotico allo psicotico, alla dipendenza da farmaci. Il trattamento di questi pazienti è molto difficile in quanto il dolore per molti di essi è "reale" ed è difficile o impossibile convincerli del contrario. La mancanza di segni obiettivi e radiologici di patologie pulpo-periapicali aiuteranno il dentista a sospettare questo tipo di pazienti.

-Dolore miocardico. Anche se infrequente, un infarto del miocardio o una ischemia coronarica possono simulare un dolore orofacciale acuto generalmente localizzato nella emifaccia sinistra. L'associazione con altri sintomi più tipici della patologia miocardica e la tendenza del dolore ad attenuarsi con il riposo possono aiutare nella diagnosi.

-Dolore associato a neoplasie. Le neoplasie capaci di causare algie oro-facciali sono rare, il dolore ad esse associate si accompagna spesso a parestesie ed è in genere di tipo ingravescente. Le caratteristiche peculiari del dolore neoplastico sono in genere riconoscibili dal dentista prudente che richiederà esami più approfonditi o invierà il paziente da uno specialista.

-Otite Acuta Come è facile riferire all'orecchio un dolore pulpare che si origina nella regione mandibolare posteriore, così è frequente attribuire ad uno o più denti un dolore che si origina nell'orecchio medio. Il dolore da otite è simile a quello pulpatico, infatti nelle flogosi dell'orecchio medio si riscontra una situazione di camera chiusa con pareti inestensibili simile a quella che si verifica nella camera pulpare. Un attento esame clinico e radiografico delle arcate dentali e della membrana del timpano tramite un otoscopio, serviranno a dirimere i dubbi diagnostici.

-Sinusite mascellare acuta. Una sinusite mascellare acuta può causare una ipersensibilità agli stimoli termici, alla palpazione ed alla percussione tale da simulare una pulpite ed una paradentite apicale acuta. Normalmente la sintomatologia dolorosa è estesa a più denti ed in alcuni casi a tutta l'emiarcata. La mancanza dei segni radiografici di patologia pulpo-periapicale e la presenza dei segni clinici e radiografici tipici della sinusite aiutano nella diagnosi differenziale.

-Neuralgia post Herpetica. Anche se non frequentemente l'Herpes Zoster può interessare una delle branche del trigemino. L'infezione erpetica legata al virus Varicella-Zoster, si accompagna in genere alla comparsa di vescicole cutanee disposte a riprodurre il decorso del nervo interessato e a dolore acuto e profondo, di tipo elettrico che difficilmente si confonde con il mal di denti. Viceversa dopo l'infezione primaria, residua in alcuni pazienti una neuralgia cronica con periodiche riacutizzazioni che possono simulare un dolore odontogeno. La diagnosi di neuralgia post-herpetica richiede una attenta anamnesi e può facilmente indurre in errore; la prognosi è realmente imprevedibile visto che mancano terapie costantemente efficaci per queste fastidiose sindromi dolorose. Nelle Fig. 4.1- 4.6 riportiamo un caso di neuralgia post-herpetica che ha causato la devitalizzazione di due molari ed un premolare prima di arrivare alla corretta diagnosi. La paziente in questione veniva inviata al nostro studio per il trattamento endodontico del 2.7 (Fig.4.1); non erano apprezzabili segni radiografici di lesioni cariose o rarefazioni periapicali tranne un leggero slargamento del legamento periodontale a carico della radice palatina. La paziente riferiva dei dolori a suo dire insostenibili che localizzava con abbastanza precisione nella regione molare posteriore; all'esame obiettivo il 2.6 e 2.7 presentavano una ipersensibilità al freddo ed alla percussione. Eseguito il trattamento endodontico del 2.7 (fig.4.2-4.3) si otteneva una remissione della sintomatologia acuta anche se residuava una leggera dolenzia la cui sede non era ben definibile. A distanza di circa 2 mesi la paziente veniva riinviata nel nostro studio con forti dolori questa volta a carico del 2.6: Sottoposta ad un'anamnesi patologica accurata, la paziente rivelava di avere sofferto, 2 anni prima, di un Herpes Zoster a carico della seconda branca del trigemino, con eruzione di vescicole e accompagnata da forti dolori. Dopo l'infezione Herpetica la paziente si era sottoposta ad una lunga serie di terapie antinevralgiche con risultati incostanti. Pur avvisata della probabile origine non dentale dei suoi dolori, la paziente insisteva sotto la sua responsabilità, per il trattamento endodontico del primo molare (Fig. 2.4-2.5). A distanza di circa 1 mese la paziente ci telefonava felice per

confermare una quasi totale scomparsa della sintomatologia dolorosa, poi non si faceva più sentire. A distanza di circa 1 anno, richiamata per un controllo, scoprivamo però, senza sorprendere troppo, che la paziente si era fatta devitalizzare da un altro endodontista, anche il secondo premolare (Fig.4.6), poiché la sintomatologia dolorosa si era ripresentata in tutta la sua intensità. A questo punto, onde evitare ulteriori devitalizzazioni, convincevamo la paziente a recarsi in un centro specializzato nella cura delle algie dolorose atipiche, dove è tuttora in cura con risultati incostanti.

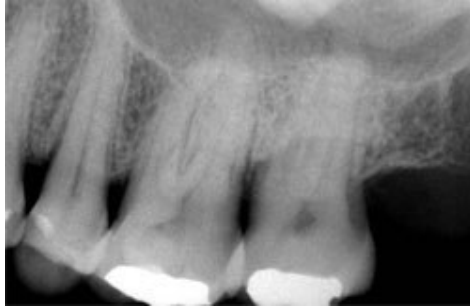

Fig.4.1

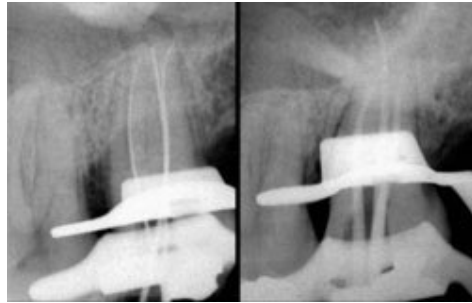


Fig.4.2

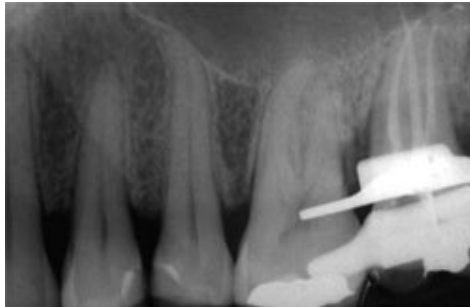


Fig.4.3

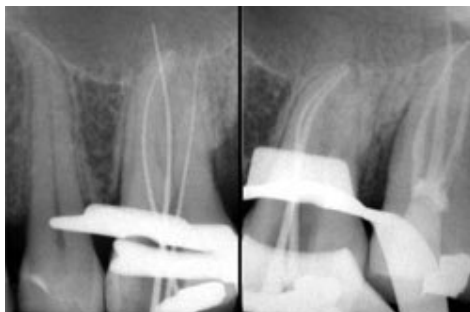

Fig.4.4

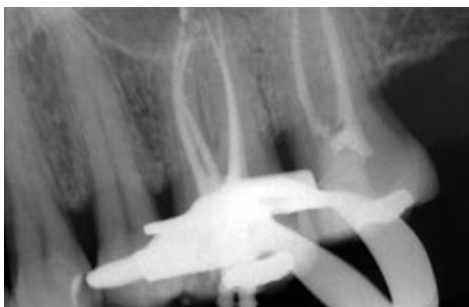

Fig.4.5

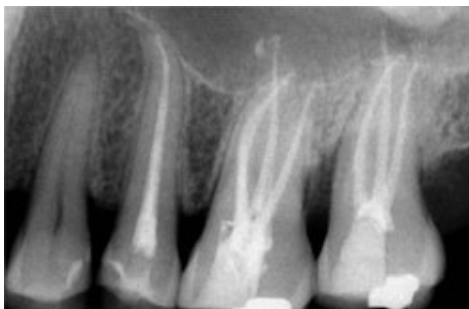

Fig.4.6

Speriamo di essere riusciti in questa prima parte a rendere partecipi i lettori dell'importanza e difficoltà di una corretta diagnosi in presenza di algie oro-facciali acute. Concludiamo con un'ultima illustrazione (Fig.5) che riassume quanto da noi discusso in una "Piramide Diagnostica" che si ispira, modificandola, a quella riportata da Allan Gluskin e William Goon sul "Pathway of the Pulp".

Nella Parte 2 discuteremo di terapia dei dolori acuti di origine odontogena e di medicazione canalare intermedia.




Fig.5: Piramide Diagnostica

Tavole Cliniche S.I.E. a cura di Giuseppe Cantatore

Le Emergenze Endodontiche

Che Cosa Fare in caso di ...Algie Oro-Facciali Odontogene. Parte 2: Classificazione e terapia dei dolori odontogeni.


Fatta diagnosi di algia oro-facciale di origine odontogena, sarà necessario sottoporre il paziente ad un adeguato trattamento che dovrà eliminare il sintomo *dolore* e favorire i processi di guarigione evitando manovre terapeutiche inefficaci o potenzialmente dannose. Per una corretta terapia si rende però necessario conoscere i meccanismi fisio-patologici che sono alla base dei dolori oro-facciali odontogeni.

Meccanismi fisiopatologici del dolore odontogeno

Fibre nervose responsabili della trasmissione del dolore odontogeno

Il dolore odontogeno viene trasmesso principalmente attraverso neuroni sensoriali afferenti del nervo trigemino che entrano nel dente attraverso il forame apicale insieme a rami periferici del ganglio cervicale superiore del simpatico e a vasi sanguigni e linfatici (fascio neuro-vascolare). La componente nervosa del fascio neuro-vascolare contiene fibre mieliniche e amieliniche. Le fibre mieliniche, dette fibre A-delta, raggruppate in base al loro diametro e velocità di conduzione, innervano principalmente la dentina, mentre le fibre amieliniche, dette fibre C, innervano il tessuto pulpare ed i vasi sanguigni. Entrambi i tipi di fibre funzionano come nocirecettori specializzati nella percezione del dolore associato a stimoli meccanici, termici e chimici; una parte delle fibre A-delta e C funzionano però anche da meccanorecettori, in grado di attivarsi in seguito a danni tissutali.⁴ Dalle differenze tra i 2 tipi di fibre dipendono la qualità, l'intensità e la durata del dolore avvertito dal paziente¹.

- 1- Le fibre mieliniche A-delta** sono di diametro relativamente ampio con alta velocità di conduzione; una volta penetrate nel canale radicolare si dividono in rami sempre più sottili dirigendosi verso la periferia della polpa, finchè, giunte a contatto dello strato odontoblastico, perdono la guaina mielinica e si anastomizzano in una complessa rete denominata plesso di Raschkow². Le terminazioni nervose del plesso entrano in stretto contatto con i processi degli odontoblasti spingendosi nei tubuli dentinali per una profondità che può superare i 200µm. Le fibre A-delta sono a bassa soglia di attivazione e sono le prime a rispondere a vari stimoli *disturbanti* come il contatto con una soluzione iperosmotica, il sondaggio di una cavità cariosa o di una erosione del colletto, o l'applicazione di un getto d'aria su aree di dentina esposta². In accordo alla teoria idrodinamica di Brannstrom sulla sensibilità dentinale³, i movimenti del fluido intratubulare sarebbero i responsabili principali dell'attivazione delle fibre A-delta, ma anche la diffusione ionica diretta giocherebbe un ruolo importante⁵. Una volta superata la soglia di attivazione, le fibre A-delta emettono segnali a conduzione rapida che vengono percepiti come un dolore intenso, che insorge rapidamente ma che altrettanto rapidamente cessa con la rimozione dello stimolo nocicettivo.



2-

2- Le fibre amieliniche C sono di diametro piccolo, a conduzione lenta, a soglia di attivazione alta e a disposizione intrapulpare. Le fibre C non sono a stretto contatto con l'organo pulpo-dentinale come le A-delta; la loro disposizione profonda e la loro alta soglia di attivazione richiede stimoli intensi e/o prolungati per suscitare una risposta nocicettiva che avrà le caratteristiche di un dolore profondo, scarsamente localizzato, con irradiazioni alla faccia o alle mascelle dello stesso lato. Le fibre C possono essere attivate da stimoli esterni, termici o pressori, sufficientemente intensi, ma specialmente da danni al tessuto pulpare, che tramite i meccanismi dell'infiammazione, sono in grado di modificare la pressione endotissutale. Le fibre C stimolate sono a loro volta in grado di liberare neuropeptidi come la sostanza P o il CGRP (calcitonin gene-related peptid) che stimolano la liberazione di istamina ed acido arachidonico, aggravando la risposta infiammatoria⁶. ***E' importante ricordare che le fibre C, più resistenti in condizioni di ipossia delle A-delta, possono in un certo numero rimanere integre anche nelle necrosi pulpare avanzate con lesioni periapicali***

*radiotrasparenti ed essere responsabili del dolore avvertito da alcuni pazienti durante la strumentazione di canali a polpa necrotica*⁷.

Trasmissione degli stimoli dolorosi⁸

Gli stimoli dolorosi originatisi dalla polpa e dai tessuti periradicolari vengono trasmessi al sistema nervoso centrale attraverso i rami mascellare e mandibolare del nervo trigemino. I neuroni A-delta arrivano direttamente al talamo attraverso il fascio spino-talamico realizzando quella che è definita **la via rapida del dolore**. Le fibre C trasportano gli impulsi al talamo attraverso la traiettoria più lunga del fascio paleo-spino-talamico realizzando **la via lenta del dolore**. Dal talamo gli impulsi si portano alla corteccia cerebrale che ha il compito di riconoscere il sintomo dolore, valutarlo, modularlo ed associarlo a precedenti esperienze di sofferenza. Oltre che da neuroni afferenti dei rami sensoriali del trigemino, il dolore odontogeno può essere trasmesso tramite neuroni afferenti dei nervi facciali, glosso-faringeo, vago e dal terzo nervo cervicale spinale². La percezione cerebrale del dolore è un evento squisitamente individuale e spiega le drammatiche differenze di comportamento tra diversi individui di fronte al sintomo doloroso; tra i fattori capaci di influenzare il modo di percepire e vivere il dolore ricordiamo lo stress ed il grado di attenzione e preoccupazione che il paziente riversa sulla sua patologia, la personalità ed il grado di cultura del paziente stesso e le capacità di rassicurazione del Dentista².

Fisiologia del dolore odontogeno^{5,9}

Il sintomo più importante del dolore dentale è l'**iperalgisia** caratterizzata da:

- Insorgenza spontanea del dolore;
- Abbassamento della soglia di percezione (allodinia);
- aumentata risposta agli stimoli dolorosi.

L'iperalgisia spiega alcuni sintomi tipici del paziente dentale come per esempio il dolore di tipo **pulsante** che dipenderebbe da un abbassamento della soglia di attivazione dei meccano-recettori perivascolari che diventerebbero così sensibili persino alle pulsazioni del circolo arterioso intrapulpale¹⁰. L'abbassamento della soglia di attivazione dei nocicettori pulpari e dei meccano-recettori parodontali spiegherebbe invece il dolore avvertito dal paziente durante alcune manovre diagnostiche come i test di sensibilità, la palpazione e la percussione¹⁰.

Il dolore odontogeno può originare dai tessuti pulpari o periradicolari. Poiché questi tessuti sono funzionalmente ed embriologicamente distinti, il dolore che da essi si origina viene percepito dal paziente in maniera differente².

Il dolore odontogeno di origine pulpare

All'endodontista spetta spesso il compito di decidere sull'opportunità di una terapia endodontica di fronte ai sintomi tipici della flogosi pulpare, decidere cioè se la flogosi ha oltrepassato il confine oltre il quale i meccanismi di difesa dell'organismo diventano insufficienti o inutili. Il ciclo dell'infiammazione è strettamente dipendente dai fenomeni riparativi che prevedono la rimozione degli irritanti ed il drenaggio dell'essudato². Con l'aggravarsi della flogosi, un aumento eccessivo della pressione a livello capillare (iperemia attiva) e della permeabilità vascolare, può causare un eccessivo accumulo di fluidi ed una compressione su venule e linfatici che oltrepassa le capacità locali di drenaggio e di shunt arterio-venoso (iperemia passiva). Il circolo sanguigno si riduce così progressivamente ed il tessuto infiammato va incontro a necrosi con la formazione di microascessi da parte degli enzimi lisosomiali liberati dai leucociti danneggiati⁵. Il dolore pulpare può assumere così caratteristiche diverse a seconda delle condizioni isto-patologiche dell'organo pulpo-dentale.

1) Polpa sana: La polpa sana, vitale e non infiammata, se stimolata con il caldo o con il freddo, risponde con un dolore di media entità che cessa spontaneamente dopo la rimozione dello stimolo. Gli stimoli dolorosi sono trasmessi, nella polpa sana, principalmente dalle fibre A-delta.

2) Ipersensibilità dentinale¹²: Se a seguito dell'applicazione, di stimoli termici, chimici, tattili (spazzolamento) od osmotici (coca-cola, cioccolato), il paziente avverte un dolore acuto e non proporzionale all'entità dello stimolo stesso, si parla di ipersensibilità dentinale. L'ipersensibilità dentinale esula dalle emergenze endodontiche, ma ci sono casi in cui all'Endodontista è richiesto di intervenire per dirimere un dubbio diagnostico perché:

- 1) In presenza di un'erosione cervicale profonda l'ipersensibilità dentinale può simulare i sintomi di una pulpite reversibile;
- 2) In pazienti sensibili il dolore dentinale può essere vissuto e quindi riferito di tale intensità da simulare una pulpite irreversibile;
- 3) In presenza di vaste aree di dentina esposta, specie se i tubuli dentinali sono ampi e pervi, la contaminazione batterica in direzione pulpare può avvenire con facilità; in questi casi è possibile che i sintomi della ipersensibilità si associno con quelli della pulpite reversibile o, peggio, irreversibile.

Descriviamo adesso, come esempio, un'evenienza clinica abbastanza frequente: dopo un'otturazione in composito il paziente riferisce una ipersensibilità termica e/o pressoria. Normalmente si chiede al paziente di aspettare, ma spesso i sintomi non regrediscono o si aggravano. Il quesito diagnostico è complesso. E' infatti possibile che l'operatore abbia commesso un errore nell'applicazione degli adesivi dentinali lasciando piccole superfici di dentina non sigillate. E' però anche possibile che la cavità cariosa ed i tubuli fossero già contaminati dai batteri al momento dell'otturazione o che la preparazione cavitaria sia giunta troppo vicina alla polpa causando un danno pulpare.

In questi casi è consigliabile il seguente approccio terapeutico:

- *osservazione al microscopio dell'otturazione* alla ricerca di aree di dentina scoperta. Se se ne rendono evidenti alcune, è possibile tentare un semplice ritocco del restauro.
- Se non si rendono evidenti aree di dentina esposta è consigliabile *rifare completamente l'otturazione*, eseguendo con cura tutti i passaggi ed isolando perfettamente il campo operatorio.
- Se la sensibilità non scompare, ma il dolore non è spontaneo od intenso, è possibile rimuovere l'otturazione ed *applicare una medicazione lenitiva a base di Ossido di Zinco-Eugenolo sino alla totale scomparsa della sintomatologia*. Anche se l'eugenolo è di per sé un irritante, la sua azione lenitiva sul dolore pulpare è stata infatti ampiamente dimostrata¹¹ e si estrinsecerebbe attraverso un blocco periferico della trasmissione dell'impulso nervoso.

- Se infine il dolore tende a diventare spontaneo o troppo intenso o se la medicazione intermedia non ha nessun effetto o peggiora la situazione, si dovrà *ricorrere al trattamento endodontico*.

3)Pulpite reversibile Nella pulpite reversibile il danno ai tessuti pulpari appare limitato e la dinamica della risposta infiammatoria non ha ancora causato i gravi danni vascolari che caratterizzano la forma irreversibile. Come abbiamo discusso nel paragrafo precedente, la diagnosi differenziale tra pulpite ed ipersensibilità dentinale è spesso complessa, perché le due sindromi presentano la stessa sintomatologia e rispondono allo stesso modo ai test diagnostici. Un'accurata storia clinica del paziente, un attento esame obiettivo alla ricerca di cavità cariose o di restauri infiltrati, e le caratteristiche del dolore stesso (cronologia, modalità di insorgenza, intensità, durata) possono essere di aiuto nella diagnosi. Ricordiamo che una pulpite reversibile si verifica spesso a seguito di una preparazione cavitaria. Le cause sono da attribuirsi ad un surriscaldamento pulpare causato dalle frese, da un'eccessiva essiccazione della dentina, dalla tossicità dei materiali adoperati e, specialmente, dalla colonizzazione batterica di micro infiltrazioni presenti all'interfacie dentina-restauro. Un esempio tipico è *la pulpite reversibile che si verifica dopo un restauro in amalgama*². L'amalgama si contrae dopo la presa creando microfessure di 10-15 µm facilmente colonizzabili dai batteri con conseguente flogosi pulpare ed iperalgesia agli stimoli termici. Dopo alcune settimane la corrosione dei margini dell'otturazione tende a riempire i gap, mentre proteine plasmatiche e residui cellulari precipitano nei tubuli dentinali riducendo la sensibilità agli stimoli termici. Col tempo, la formazione di dentina terziaria di reazione, scarsamente tubulare, crea uno strato isolante intorno alla polpa che può così tornare in condizioni di perfetta salute¹³. **La terapia della pulpite reversibile** è basata principalmente sulla rimozione degli stimoli irritativi; è importante sottolineare che per la scomparsa della sintomatologia dolorosa possono essere necessarie anche alcune settimane in cui il dente può essere medicato con un'otturazione sedativa a base di ossido di zinco-eugenolo.


4)Pulpite irreversibile Le capacità di difesa dell'organo pulpo-dentinale sono limitate dalla struttura rigida ed inestensibile delle pareti camerale e canalari; una risposta infiammatoria che causi un aumento di volume della polpa tale da superare le capacità di smaltimento locali, porterà pertanto ad una sofferenza tissutale a rapida estensione circonferenziale². Il sintomo principale delle pulpiti irreversibili è l'iperalgesia agli stimoli termici con attivazione delle fibre A-delta rese più sensibili dalla liberazione dei mediatori chimici dell'infiammazione. Alla rimozione dello stimolo termico il dolore, al contrario di quanto accade nella pulpite reversibile, non scompare, ma tende a persistere sottoforma di una dolenzia sorda e profonda, derivante dall'attivazione delle fibre C localizzate all'interno del tessuto pulpare. Con l'aggravarsi della sofferenza tissutale, l'attivazione delle fibre C tende a divenire dominante su quella delle fibre A-delta ed il dolore diventa spontaneo e diffuso rendendo più difficile il riconoscimento dell'elemento dentale sofferente. Un sintomo caratteristico (ma non costante) delle pulpiti avanzate e prossime alla necrosi, è un sollievo della sintomatologia dolorosa a seguito dell'applicazione del freddo con conseguenti vasocostrizione e riduzione della pressione tissutale. **I sintomi di dolore acuto, pulsante, spontaneo e diffuso e di ipersensibilità al freddo che si trasforma in sollievo sono tipici di una flogosi pulpare in una fase di non ritorno e che necessita di un trattamento endodontico**. L'evoluzione della pulpite irreversibile non trattata è verso una forma cronica a sintomatologia attenuata, in cui parti di polpa viva si alternano ad aree

necrotiche. oppure verso una necrosi pulpare totale asintomatica. In entrambi i casi, per l'estendersi dei processi infiammatori ai tessuti periradicolari, è frequente la comparsa dei segni tipici delle flogosi periapicali.

Il trattamento delle pulpiti irreversibili in fase acuta prevede:

- **Anestesia profonda** difficile a volte da ottenere anche per un operatore esperto. La diminuzione del pH nelle zone infiammate rende difficoltosa la dissociazione delle molecole di anestetico nella loro forma ionica ed ostacola la penetrazione dei cationi nelle guaine nervose. Inoltre le fibre nervose infiammate, morfologicamente e biochimicamente alterate da vari neuropeptidi liberati localmente, tendono a divenire refrattarie o meno sensibili all'azione degli anestetici. ***L'anestesia tronculare rimane la soluzione di prima scelta nella terapia delle pulpiti acute, rafforzata dall'infiltrazione locale ed eventualmente da anestesi alternative come la intralegamentosa, l'intraossea e l'intrapulpare.*** Se il dente rimane sensibile, nonostante il paziente riferisca un grado di anestesia profonda dei tessuti molli, è possibile che ci si trovi di fronte ad un "hot tooth" (dente bollente) refrattario agli anestetici¹⁴. Questo comportamento dipenderebbe dalla presenza sulle fibre C di particolari canali per gli ioni sodio definiti come TTXr (tetrodotossin-resistant) che, durante i processi infiammatori, diventerebbero refrattari all'azione degli anestetici specie della lidocaina¹⁴. In presenza di un "hot tooth", l'operatore potrà cercare di aggirare l'ostacolo cambiando anestetico (la bupivacaina e l'articaina sembrano funzionare meglio) e ricorrendo a tecniche di anestesia alternative come l'intralegamentosa e la sempre efficace intrapulpare.
- **Trattamento endodontico di emergenza** che prevede in alternativa²:
 - o pulpotomia camerale
 - o pulpectomia parziale
 - o pulpectomia totale

La scelta dipenderà dal tempo a disposizione dell'operatore; se questo è limitato si darà la preferenza alla pulpotomia, asportando con cura la polpa camerale con curette taglienti ed evitando di sondare o strumentare i canali per non irritare meccanicamente la polpa radicolare. Nella grande maggioranza dei casi la pulpotomia è in grado di eliminare completamente il dolore del paziente per lo più dipendente dalla compressione della polpa iperemica contro le pareti della camera pulpare. Dopo la pulpotomia si aspetterà di ottenere l'emostasi dei monconi di polpa radicolare; per favorirla si può applicare per qualche minuto un pellet di cotone bagnato di anestetico con vasocostrittore esercitando una leggera pressione. In seguito si posizionerà sul pavimento della camera pulpare un secondo pellet di cotone e si otturerà ermeticamente la cavità di accesso con un cemento a base di ossido di zinco-eugenolo. Il pellet di cotone potrà essere asciutto o imbevuto leggermente di un medicamento volatile ad azione analgesica e disinfettante come la Cresatina od il Clorofenolo. la cui efficacia antibatterica è stata ampiamente dimostrata^{6,9}. In presenza di segni evidenti di estensione della flogosi a tutto il sistema canalare (sanguinamento abbondante dai monconi pulpari, dolore alla compressione, senso di allungamento del dente), l'operatore dovrà orientarsi preferibilmente verso una pulpectomia. Dopo avere completato la rimozione totale della polpa radicolare (quella parziale rischia causare irritazione meccanica dei residui tissutali) l'endodontista potrà decidere di completare il trattamento nella stessa seduta o di rinviare l'otturazione dei canali ad un appuntamento successivo. ***Non sembrano esserci controindicazioni al trattamento endodontico in una singola seduta dei denti con pulpite acuta non complicata da periodontite apicale e l'incidenza dei flare-ups post-operatori non si discosta da quella dei denti trattati in più appuntamenti***¹⁵. Se si decide, per mancanza di tempo o per l'insorgere di complicazioni, di rimandare l'otturazione ad un successivo appuntamento, sarà consigliabile medicare il sistema canalare con una sostanza ad azione antisettica come l'idrossido di calcio od il clorofenolo.



Pulpite acuta a carico di un 3.6(1). Il paziente lamentava un dolore molto forte, pulsante e scarsamente localizzato, che gli impediva di dormire da due giorni. Rimossa la corona si rivelava la presenza di una vasta lesione cariosa; il tetto della camera pulpare non era stato però ancora distrutto(2). Dopo l'apertura della camera pulpare si evidenziava una abbondante sanguinamento spontaneo, che cessava solo dopo l'asportazione di tutto il tessuto pulpare(3). Verificata la lunghezza di lavoro(4), si completava la sagomatura dei canali e si controllava il posizionamento dei coni master(5-6).Si procedeva quindi, in prima seduta, all'otturazione canalare con tecnica System B(7-8)

- **Trattamento farmacologico**² ha lo scopo di favorire l'effetto degli anestetici e ridurre la sofferenza del paziente ed il rischio di flare-ups post operatori sia che si completi il trattamento endodontico in una seduta sia che si preferisca medicare il dente. Tra i farmaci antidolorifici sono da consigliare i farmaci **antinfiammatori non steroidei** a base di diclofenac, ibuprofene o ketoprofene da somministrare per via orale. Le dosi variano a seconda della intensità del dolore da 400 a 800 mg. ogni 6-8 ore. Nei casi di grave dolore postoperatorio si ricorrerà invece all'iniezione intramuscolo di Ketorlac Trometamina (Toradol); quest'ultimo è un potente inibitore della ciclo-ossigenasi e della sintesi delle prostaglandine e risulta più efficace del solfato di morfina nel controllo del dolore dopo somministrazione intramuscolo¹⁶. Nei pazienti in cui l'uso dei farmaci aspirino-simili risulta controindicato, è possibile usare analgesici a base di acetaminofene associati eventualmente ad oppiacei. Nei casi di sintomatologia infiammatoria grave infine è consigliabile la somministrazione profilattica di **cortisonici**. Questi farmaci sono potenti inibitori dell'enzima fosfolipasi A₂ responsabile della trasformazione dei fosfolipidi liberati dalle membrane cellulari danneggiate in acido arachidonico a sua volta precursore di vari mediatori dell'infiammazione come prostaglandine, tromboxani, prostacicline e leucotreni. L'efficacia della premedicazione cortisonica con desametasone o metilprednisolone è stata dimostrata in numerose ricerche "in vivo" e risulterebbe di massimo impatto nelle 24 ore successive al trattamento¹⁷ mentre tenderebbe a decrescere dopo 48 e specie dopo 72 ore. Come via di somministrazione risulterebbero efficaci sia quella orale (1-2 mg ogni 4-6 ore per 2-4 giorni) sia quella per iniezione intramuscolo (0,07-0,09 mg/kg ogni 8-12 ore per 2 giorni)¹⁸. La somministrazione di **antibiotici** in pazienti con sintomi di pulpite acuta non complicata da paradentite apicale acuta è invece controindicata.


Il dolore odontogeno di origine periradicolare^{2,20}

La causa più frequente di dolore odontogeno periradicolare è l'estensione della flogosi pulpare ai tessuti periodontali. L'edema che accompagna la flogosi attiva rapidamente i propriocettori del legamento parodontale, rendendo facile l'identificazione dell'elemento dentale in causa che si presenta ipersensibile agli stimoli pressori. A seconda della gravità del quadro sintomatologico e dello stadio di evoluzione del processo flogistico distinguiamo:

1- Paradentite apicale acuta (PAA) semplice o con ascesso periradicolare senza tumefazione dei tessuti molli

La PAA può insorgere come evoluzione spontanea di una pulpite irreversibile o come complicazione di un trattamento endodontico. Nel caso la PAA evolva rapidamente da una pulpite è possibile che i sintomi delle due patologie siano entrambi presenti con grave sintomatologia dolorosa. Il paziente lamenterà un dolore diffuso, continuo, sordo, a volte pulsante, esacerbato da stimoli termici ed allo stesso tempo un dolore severo al semplice contatto del dente. La presenza di una sintomatologia mista pulpo-periodontale è particolarmente frequente nei pluriradicolati dove la patologia può evolvere con tempi e gravità differenti nelle 2 o 3 radici; non dovrà allora stupire la **presenza di una lesione periapicale in un molare ancora in grado di rispondere positivamente ai test di vitalità**⁷. La periodontite apicale acuta conseguente ad un trattamento endodontico ha le seguenti cause spesso interagenti tra loro:

- **Sovrastrumentazione:** Il mancato rispetto della lunghezza di lavoro, specie se continuo e ripetuto, causa, anche senza partecipazione batterica, un trauma meccanico continuo ai tessuti periapicali.
- **Estrusione di detriti:** è frequente che detriti pulpari vengano spinti nei tessuti periapicali durante la strumentazione canalare; se questi detriti contengono irritanti e microrganismi possono causare una paradentite apicale batterica facilmente evolvente verso l'ascesso periapicale. **Estrusione di ipoclorito o di altri irritanti:** L'uso non corretto degli aghi per irrigazione o condizioni anatomiche particolari del paziente (per es. canali molto corti ed ampi o ad apice immaturo) possono favorire il passaggio dell'ipoclorito nei tessuti periapicali. Il danno conseguente varia a seconda della quantità, concentrazione, temperatura e profondità d'iniezione dell'irrigante: Il paziente avverte un forte dolore accompagnato da una tumefazione che tende ad aumentare nei giorni successivi aggravandosi con ecchimosi, necrosi tissutale e parestesia.
- **Sovraotturazione:** Non esiste accordo sulla possibilità da parte dei materiali di otturazione spinti oltre apice di scatenare una paradentite apicale acuta. La nostra esperienza clinica nei casi di sovraotturazione *non sembra rilevare un rapporto diretto e costante tra tipo e quantità di materiale spinto oltreapice e insorgenza di flare-up post operatori*. E' probabile che a determinare la paradentite apicale acuta concorrano, insieme alla sovraotturazione altri fattori scatenanti come la sovrastrumentazione e l'estrusione di detriti irritanti o infetti.
- **Ritrattamenti:** L'incidenza delle paradentiti apicali acute nei ritrattamenti risulterebbe più alta che nei trattamenti convenzionali^{19,20}. E' probabile che l'uso di solventi irritanti, la frequente contaminazione batterica e l'estrusione di materiali infetti oltreapice giuochino un ruolo importante nel determinismo di questi flare-ups.
- **Lesioni periapicali:** Molte ricerche hanno dimostrato una più alta incidenza di flare-ups nei trattamenti endodontici di denti con ampie lesioni periapicali²⁰.





Un dente come questo 1.2, con una storia di ascessi ripetuti ed una vasta lesione periapicale è da considerarsi ad alto rischio di flare-up post operatorio(1). Si dovranno allora prendere le dovute precauzioni onde evitare l'estrusione di detriti o di irriganti oltre apice. Appare fondamentale quindi il controllo della lunghezza di lavoro(2) ed è consigliabile una medicazione intermedia con idrossido di calcio. Radiografia post-operatoria(3) e controllo a distanza di 3 anni con la lesione completamente guarita(4).

Il trattamento di emergenza dei denti con paradentite apicale acuta eventualmente complicata dalla formazione di un ascesso periapicale senza tumefazione dei tessuti molli prevede:

- **Anestesia:** se non è presente tumefazione dei tessuti molli, l'anestesia potrà essere eseguita normalmente per infiltrazione o tronculare. L'anestesia ha lo scopo principale di tranquillizzare il paziente e risulta pertanto utile anche quando la necrosi pulpare sia ormai completa;
- **Somministrazione di antinfiammatori** non steroidei associati nei casi più gravi a corticosteroidi per via intramuscolo;


- **Somministrazione di antibiotici**; tra questi, considerata la flora batterica intracanalare, si sono dimostrati efficaci la claritromicina e le associazioni di amoxicillina + acido clavulanico entrambe per os e per un periodo di tempo non inferiore ai 5 giorni;
- **Riduzione oclusale del dente**, avrà lo scopo di evitare o ridurre i contatti del dente in esame con quelli antagonisti con immediato sollievo del paziente;
- **Rimozione di tutti i detriti pulpari** o di tutto il materiale da otturazione accompagnata da abbondanti lavaggi con ipoclorito di sodio;
- **Sondaggio del forame apicale** con un K-file # 8 o 10 da spingere leggermente fuori apice per controllare la pervietà del forame ed assicurare un drenaggio all'essudato eventualmente formatosi;
- **Asciugatura con coni di carta**; è possibile usare questi coni per esami colturali allo scopo di ottenere informazioni più dettagliate sulla flora batterica responsabile dell'infezione.
- **Applicazione nella camera pulpare di un pellet di cotone asciutto ed otturazione provvisoria della cavità d'accesso**; lo spazio lasciato libero nel sistema canalare può essere utile per accogliere gas o essudati formati da batteri residui riducendo la compressione sui pressorecettori periapicali e la sofferenza del paziente. E' questa una delle ragioni per cui, nel trattamento di emergenza delle PPA, preferiamo non adoperare la medicazione endocanalare a base di idrossido di calcio consigliata da altri Autori²¹. Pur riconoscendo infatti l'importanza dell'idrossido di calcio nel controllo dell'infezione batterica (safavi), ci sembra che di fronte ad una PPA specie se ascessualizzata, il problema primario sia alleviare la sofferenza del paziente; l'idrossido di calcio, caustico, può al contrario aggravare la sintomatologia infiammatoria, per cui il suo uso, se necessario, dovrebbe essere rimandato ad una fase successiva. Se il paziente non presenta miglioramenti al termine del trattamento endodontico di emergenza o se, ad alcune ore dall'intervento, lamenta una riacutizzazione della sintomatologia dolorosa, sarà necessario rimuovere l'otturazione provvisoria e lasciare il dente aperto con un semplice pellet di cotone inserito nella camera pulpare. Bisogna sottolineare che *la decisione di lasciare il dente aperto deve essere presa solo nei casi di paradentite acuta gravi, senza drenaggio ed in cui gli altri interventi non abbiano portato alcun beneficio; comunque il dente non dovrebbe rimanere aperto per più di 1-2 giorni.*



Paradentite apicale acuta a carico della radice mesiale di un 1.6 complicata dalla presenza di uno strumento fratturato dopo il gomito della curva radicolare(1). Il frammento viene visualizzato ed isolato(2) e poi rimosso con punte ad ultrasuoni e sotto microscopio(3). Subito dopo la rimozione del frammento un abbondante essudato drena attraverso il canale ora libero(4). Si controlla che la rimozione del frammento sia completa(5), si verifica la lunghezza di lavoro(6) e si completa il trattamento in seconda seduta, ritrattando anche gli altri canali(7). Il controllo a 8 mesi rivela un netto miglioramento del quadro radiografico oltre alla scomparsa di tutti i sintomi.

- Trapanatura (Trephination) della corticale ossea vestibolare²²

Già conosciuta ai tempi degli antichi egizi e degli Incas la trapanatura della corticale ossea vestibolare ha incontrato un momento di popolarità negli anni 70, quando Sargenti propose il suo “fistolatore”²². In sintesi la tecnica²² prevede una incisione mucosa di alcuni cm che, retratta, permetta di evidenziare la corticale ossea corrispondente al periapice del dente interessato. Adoperando una fresa a rosetta per osso #4-6 ad alta velocità, si esegue quindi un foro nell’osso corticale sino ad arrivare all’osso spugnoso. Con la stessa fresa, lavorando con prudenza, o con un file endodontico, si penetrerà più in profondità sino a raggiungere l’area ascessuale. Il tragitto osseo così ottenuto può essere leggermente slargato ed il periapice, se occorre, curettato. L’intervento si completa suturando il lembo con un drenaggio ottenuto con un pezzo di diga tagliato a forma di H. La tecnica della fistola artificiale (perché di questo si tratta) deve essere limitata ai casi di dolore severo e recalcitrante alle terapie non chirurgiche; la creazione di una via di scarico per gli essudati periapicali, permette infatti una riduzione della pressione locale con immediato sollievo del paziente. E’ in commercio infine un perforatore meccanico che permette di creare la comunicazione col periapice senza l’incisione.



Tecnica della trapanatura dell'osso corticale (da Henry²²): Incisione e retrazione del lembo(1), trapanatura dell'osso corticale ed approfondimento sino a scoprire l'apice del dente creando una via di deflusso per l'essudato(2), sutura con drenaggio a forma di H (3,4)

2- Ascesso periapicale acuto con tumefazione dei tessuti molli

Il trattamento di questi casi prevede:

- **Anestesia per infiltrazione**, da eseguire con delicatezza a partire dalla periferia dell'area tumefatta (è comunque sempre dolorosa);
- **Terapia antibiotica** per via orale o sistemica. Come antibiotici consigliati sono la Clindamicina, la Claritromicina, le associazioni amoxicillina +ac.clavulanico e le cefalosporine. La terapia antibiotica ha il doppio scopo di favorire la risoluzione del focolaio ascessuale e di impedirne la diffusione nei tessuti molli⁹.
- **Terapia antidolorifica** con antinfiammatori non steroidei anche per via sistemica (Toradol);

- **Creazione di un drenaggio attraverso il canale radicolare** Il drenaggio attraverso il forame apicale si ottiene, dopo aver deterso meccanicamente e chimicamente il sistema canalare, spingendo delicatamente un file alcuni mm. fuori apice e creando un percorso di uscita per l'essudato. Ottenuto il drenaggio è consigliabile raccogliere un campione dell'essudato con un cono di carta da inviare in laboratorio per gli esami culturali. E' importante ricordare che *bisogna aspettare (con il paziente sempre sotto diga) finchè la fuoriuscita di pus e /o sangue termini spontaneamente irrigando delicatamente con ipoclorito di sodio*. Quando il canale non drena più, verrà asciugato con cura ed eventualmente medicato con idrossido di calcio. Infine si provvederà ad otturare temporaneamente la cavità di accesso (cohen).

- **Creazione di un drenaggio attraverso l'incisione dell'ascesso** In presenza di una tumefazione fluttuante è possibile incidere l'ascesso a partire dalla zona che appare più molle; Ottenuta la fuoriuscita di sangue e pus è possibile lasciare in situ un piccolo drenaggio di gomma (tenuto fermo con un punto di sutura) allo scopo da mantenere attivo il drenaggio. Alcuni Autori² incidono l'ascesso anche quando non è maturo per ridurre la distensione dei tessuti; altri ²³ preferiscono aspettare che l'ascesso diventi fluttuante prima di inciderlo consigliando al paziente di risciacquare con frequenza la bocca con acqua calda e sale per accelerare la maturazione del focolaio ascessuale.

Nelle tabelle 1 e 2 riassumiamo i segni e sintomi più importanti nella diagnosi delle flogosi pulpo periapicali, i trattamenti di emergenza e la terapia farmacologica indicata.

Segni e Sintomi	Diagnosi Pulpare	Diagnosi Periapicale
<ul style="list-style-type: none"> -Dolore acuto e di breve durata agli stimoli termici e osmotici -Nessun dolore alla compressione -Aree di dentina esposte -Restauro in composito o amalgama eseguito di recente -Nessuna lesione cariosa 	<ul style="list-style-type: none"> -Normale -Ipersensibilità dentinale 	<ul style="list-style-type: none"> -Normale
<ul style="list-style-type: none"> -Dolore acuto e di breve durata agli stimoli termici e osmotici -Nessun dolore alla compressione -Restauro in composito o amalgama eseguito di recente -Presenza di carie, restauri o fratturati, cuspidi fratturate o incrinare (cracked tooth) 	<ul style="list-style-type: none"> -Pulpite reversibile 	<ul style="list-style-type: none"> -Normale
<ul style="list-style-type: none"> -Dolore acuto, diffuso, pulsante e persistente, spontaneo o scatenato da stimoli termici -Nessun dolore alla percussione 	<ul style="list-style-type: none"> -Pulpite irreversibile 	<ul style="list-style-type: none"> -Normale
<ul style="list-style-type: none"> -Dolore acuto, diffuso, pulsante e persistente, spontaneo o scatenato da stimoli termici -Dolore alla percussione e alla masticazione -Senso di allungamento del dente -Segni radiografici di allargamento del L.P. 	<ul style="list-style-type: none"> -Pulpite irreversibile 	<ul style="list-style-type: none"> -Paradentite apicale acuta
<ul style="list-style-type: none"> -Dolore spontaneo, sordo, localizzato -Nessuna risposta agli stimoli termici -Dolore alla percussione e alla masticazione -Tumefazione dei tessuti molli 	<ul style="list-style-type: none"> -Necrosi pulpale 	<ul style="list-style-type: none"> -Paradentite apicale acuta con ascesso periapicale

Tab. 1: Diagnosi delle emergenze endodontiche (da Cohen² Modif.)

Diagnosi e Sintomi	Trattamento	Medicamenti post-op
Pulpite Irreversibile (sintomatica)	<ul style="list-style-type: none"> -Pulpotomia -Pulpectomia totale -Otturazione canalare in prima seduta (se possibile) 	<ul style="list-style-type: none"> Antinfiammatori non steroidei Corticosteroidi
Pulpite Irreversibile (con paradentite apicale acuta)	<ul style="list-style-type: none"> -Pulpectomia totale -Medicazione endocanalare (facoltativa) -Otturazione provvisoria 	<ul style="list-style-type: none"> Antinfiammatori non steroidei Corticosteroidi Antibiotici (facoltativi)
Paradentite apicale acuta con ascesso periapicale (senza gonfiore)	<ul style="list-style-type: none"> -Pulpectomia totale -Irrigazione antisettica (Ipoclorito e Clorexidina) -Drenaggio dell'essudato attraverso il forame apicale -Otturazione provvisoria -Lasciare il dente aperto per 24-48 ore (casi gravi) Trapanazione della corticale ossea vestibolare (casi gravi) 	<ul style="list-style-type: none"> Antinfiammatori non steroidei Antibiotici
Paradentite apicale acuta con ascesso periapicale (con gonfiore)	<ul style="list-style-type: none"> -Pulpectomia totale -Drenaggio dell'essudato attraverso il forame apicale -Drenaggio dell'essudato attraverso l'incisione 	<ul style="list-style-type: none"> Antinfiammatori non steroidei Antibiotici

	dell'accesso -Medicazione con idrossido di calcio (facoltativa) -Otturazione provvisoria	
--	---	--

Tab. 2: Trattamento delle emergenze endodontiche

Bibliografia

- 1) Ahlquist M, Franzen O: Pulpal ischemia in man: effects on detection threshold, A-delta neural response and sharp dentinal pain. Endod Dent Traumatol 1999; 15: 6
- 2) Cohen AS, Brown DC: Orofacial dental pain emergencies: Endodontic diagnosis and management. In S.Cohen, RC Burns "Pathways of the pulp" Eighth Edition. 2002 Mosby Inc Ed. St.Louis
- 3) Brannstrom M: The hydrodynamic theory of dentinal pain: sensation in preparations, caries, and the dentinal crack syndrome. J Endod 1986; 12:453
- 4) Byers MR, Narhi MVO; Dentinal injury models: experimental tools for understanding neuroinflammatory interaction and polymodal nociceptor functions. Crit Rev Oral Biol Med 1999; 10:4
- 5) Kim S: Neurovascular interactions in the dental pulp in health and inflammation. J Endod 1990; 16:48
- 6) Trowbridge HO, Emling RC: Inflammation: a review of the process. Ed.5. 1997 Quintessence Publishing Co. Chicago
- 7) Lin LM, Skribner J: Why teeth associated with periapical lesions can have a vital response. Clin Prevent Dent 1990; 12:3
- 8) Okeson JP Bell WE: Bell's orofacial pains-ED 5. 1995, Quintessence Publishing Co, Chicago
- 9) Trowbridge HO: Intradental sensory units: physiological and clinical aspects. J Endod 1985; 11:489
- 10) Hargreaves KM, Troullos ES, Dionne RA: Pharmacologic rationale for the treatment of acute pain. Dent Clin North Am 1987; 31:675
- 11) Kozam G: The effect of eugenol on nerve transmission. Oral Surg 1977; 44:799
- 12) Tarbet W, Silverman G, Fraterangelo PA, Kanapfa JA: Home treatment for dental hypersensitivity: a comparative study. J Am Dent Assoc 1982; 105:227
- 13) Marshall SG, Marshall GW: Dental amalgam: the material. Adv Dent Res 1992; 6:94
- 14) Scholz A et Al: Complex blockage of TTX-resistant Na⁺ currents by lidocaine and bupivacaine reduce firing frequency in DRG neurons. J Neurophysiol 1998; 79:1746
- 15) Harrison JW, Baumgartner JC, Svec TA: Incidence of pain associated with clinical factors during and after root canal therapy. J Endod 1983; 9:434
- 16) Curtis P, Gartman LA, Green DB: Utilization of ketorolac tromethamine for control of severe odontogenic pain. J Endod 1994; 20:457
- 17) Krasner P, Jackson E: Management of post-treatment endodontic pain with oral dexamethasone: a double-blind study. Oral Surg Oral Med Oral Pathol 1986; 62:187
- 18) Marshall JC, Walton RE: The effect of intramuscular injection of steroid on post-treatment endodontic pain. J Endod 1984; 10:584
- 19) Trope M: Flare-up rate of single visit endodontics. Int Endod J 1991; 24:24
- 20) Trope M: Relationship of intracanal medicaments to endodontic flare ups. Endod Dent Traumatol 1990; 6:226

- 21) Safavi KE, Nichols FC: Alteration of biological properties of bacterial lipopolysaccharide by calcium hydroxide treatment. J Endod 1994; 20:127
- 22) Henry BM, Fraser JC: Trephination for Acute pain management. J Endod 2003; 29(2):144
- 23) Hutter JW: Facial space infection of odontogenic origin. J Endod 1991; 17:422